

## بررسی ریختزایی کانال‌های غضروفی

طاهره فروتن: دانشگاه تربیت معلم  
مجتبی رضازاده: دانشگاه تربیت مدرس

### چکیده

در این پژوهش نقش مرگ سلولی در ریختزایی کانال‌های غضروفی با استفاده از روش‌های هیستوشیمیایی و هیستولوژیکی بررسی شد. پس از اینکوبه کردن تخم مرغ‌های نژاد لاکمن<sup>۱</sup>، جنین‌های جوجه در روزهای ۱۳، ۱۵ و ۱۸ جنینی برداشت شد. پس از عمل فیکساسیون و دکلسفیکاسیون استخوان تیبیای جنین‌های فوق از اپی‌فیز بالای آن‌ها برش‌های ضخیم و نیمه نازک<sup>۲</sup> تهیه شد استفاده از رنگ آمیزی‌های H&E، فولگن، تری کروماسون و اسید فسفاتاز نشان داد که ویژگی‌های تعریف شده برای سلول مرده در مورفوژن کانال‌های غضروفی دخیل هستند و به نظر می‌رسد که مرگ سلولی مهم‌ترین عامل در مورفوژن کانال‌های فوق است؛ گرچه تنها دلیل نیست. برای تشخیص نوع مرگ سلولی، استفاده از میکروسکوپ الکترونیکی ضروری به نظر می‌رسد.

### مقدمه

در اغلب متون بافت‌شناسی غضروف به عنوان بافتی بدون رگ توصیف می‌شود که تغذیه آن از طریق انتشار مواد از رگ‌های پری کندریوم به درون ماده بنیادی صورت می‌گیرد. عده‌ای از پژوهندگان ضمن قبول این نظریه کانال‌های غضروفی را نیز به عنوان عامل تغذیه کننده غضروف در نظر می‌گیرند. کانال‌های غضروفی بخش‌هایی از بافت غضروف هستند که حداقل در مراحل از زندگی موجود زنده مشاهده می‌شوند مجاری فوق عبارت از سیستم‌های پیچیده‌ای هستند که به وسیله رگ‌ها، سلول‌ها و بافت مزانشیمی رشته‌ای اشغال شده‌اند. منشأ ساختمان، عمل و مورفوژن آن‌ها موضوع بررسی‌های مختلف است و هنوز مورد بحث است.

در مورد نحوه مورفوژن این کانال‌ها نظرهای مختلفی ارائه شده است. برخی معتقد به همکاری رگ‌ها و بافت پری کندریوم هستند و به‌طور خلاصه گسترش و امتداد پری کندریوم به داخل غضروف را عامل مهم مورفوژن کانال‌های غضروفی ذکر می‌کنند. برخی دیگر فعالیت کندرولیتیک سلول‌های مختلف از جمله، اندوتلیوم رگ‌ها، کندروسیت، کندروکلاست، فیبروبلاست و ... را عامل مورفوژن کانال غضروفی ذکر می‌کنند. عده‌ای نیز عامل هورمونی مانند تیروکسین را در این مورد بی‌اثر نمی‌دانند.

۱-Lochman

۲-Semithin section

دلگادو<sup>۱</sup> و همکارانش در سال ۱۹۹۱ طی چند آزمایش، نتایج خود را بدین صورت گزارش کردند که کانال‌های عضروفی و محتویات پری کندریوم، ساختمان‌های مجزایی از هم هستند، بنا بر این کانال‌های فوق نمی‌توانند نتیجه امتداد یافتن رگ‌ها و یا به‌طور کلی بافت پری کندریوم باشند. پژوهندگان مزبور طی آزمایش‌های دیگری در سال ۱۹۹۲ چنین نتیجه‌گیری کردند که هورمون پتروکسین برای تکامل کانال‌های ضروری است. از آنجا که هورمون تیروکسین به عنوان عامل القایی فرایند مرگ سلولی معرفی شده است، ایشان احتمال دادند که رشد کانال در ارتباط با پدیده مرگ سلولی برنامه ریزی شده باشند.

### مواد و روش‌ها

تخم مرغ‌های نطفه دار نژاد لاکمن در حرارت  $20 \pm 0.5$  سانتی‌گراد و رطوبت نسبی ۵۰٪ اینکوبه شدند. برای دستیابی به اهداف پیش‌بینی شده در این تحقیق جنین‌های جوجه در روزهای ۱۳، ۱۵ و ۱۸ برای بررسی انتخاب شدند پس از خارج کردن جنین از تخم مرغ، اپیفیز بالایی استخوان تیبیای پای راست آن‌ها جدا شد و داخل فیکساتیو بوئن<sup>۲</sup> قرار گرفت. پس از گذشت ۲۴ ساعت عمل دکلسیفیکاسیون با مخلوط ادتا-فرمالین به مدت ۳ روز انجام گرفت. نمونه‌ها پس از دکلسیفیکاسیون، با بافر سورنسل و آب جاری شست‌وشو شدند و تا مرحله مشاهده با میکروسکوپ طی مراحل آماده‌سازی و برش‌گیری تهیه شدند. برش‌های ضخیم (۵ میکرومتر) به‌طور سریال تهیه شده و با روش‌های رنگ‌آمیزی هماتوکسیلین-ائوزین، تری کروماسون و فولگن<sup>۳</sup> رنگ‌آمیزی شدند. برش‌های نیمه نازک با روش آبی تولوئیدین و آبی تولوئیدین-سافرانین رنگ‌آمیزی شدند برش‌های نیمه‌نازک به ضخامت یک میکرومتر تهیه و به وسیله فیکساسیون با گلو تارآل‌داید و تترواکسیداسمیوم آماده مراحل بعدی شد. مرحله نفوذ با اکسید پروپیلن، زرین با نسبت‌های  $\frac{1}{3}$  و  $\frac{1}{1}$  و  $\frac{3}{1}$  انجام شد. برای بررسی فاکتورهای موجود در داخل کانال از تکنیک هسیتوشیمیایی اسید فسفاتاز استفاده شد.

### نتایج

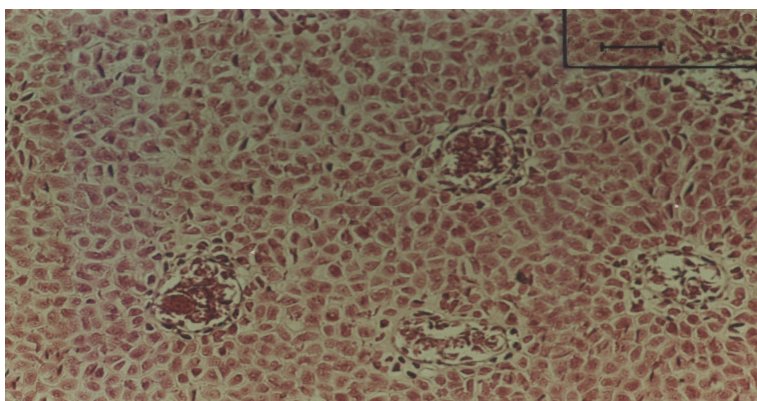
بررسی میکروسکوپی با روش‌های رنگ‌آمیزی شده نشان داد که در اطراف کانال‌های عضروفی به‌خصوص در کانال‌هایی که در مراحل ابتدایی تشکیل هستند، سلول‌هایی با هسته تراکم و سیتوپلاسم کاهش یافته، قطعات کوچکی از هسته و نیز سلول‌هایی که اجزای نامبرده شده را در بر گرفته‌اند، مشاهده می‌شود در رنگ‌آمیزی آبی تولوئیدین-سافرانین، سه رنگ متمایز از هسته سلول‌های پیرامون کانال مشاهده شد. اکثر سلول‌هایی که کاملاً مجاور کانال بودند، رنگ آبی تیره از خود نشان دادند سلول‌هایی که نسبت به کانال دورتر بودند، رنگ قرمز و سلول‌های حدواسط دو نوع سلول فوق تقریباً رنگ قهوه‌ای را از خود نمایان کردند.

۱-Delgado      ۲-Bouin      ۳-Feulgen

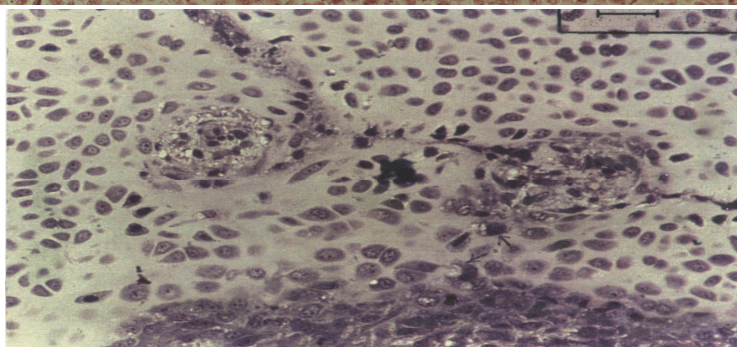
نکته قابل ذکر این است که در راس کانال‌ها و یا به عبارتی در مرحله آغاز تشکیل کانال غضروفی ابتدا ادغام چند کندروسیت نرمال که مجموعه واحدی را با سیتوپلاسم روشن‌تر نسبت به زمینه اصلی اپی‌فیزی تشکیل می‌دادند مشاهده شد و به دنبال آن به تدریج شاهد سلول‌هایی بودیم با هسته متراکم و سیتوپلاسم کاهش یافته که به مجموعه ذکر شده نزدیک می‌شوند (شکل ۸). استفاده از رنگ‌آمیزی تری کروماتون نشان داد که غلاف فیبری احاطه کننده کانال در مناطقی که هسته‌های پیکنوزه فراوان‌تر بود، گسیختگی بیشتری می‌یابد و در مناطقی که این سلول‌ها از فراوانی کمتری برخوردار بودند، خود را واضح‌تر نشان می‌دادند (شکل ۷). شکل ۱۱ (الف-خ) به‌طور سریال، گسترش کانال غضروفی را تا پیدا کردن شکل نهایی آن نشان می‌دهد.

علاوه بر این‌که در اطراف کانال‌ها شاهد کاهش هسته و سیتوپلاسم، پیکنوز هسته، قطعه قطعه شدن آن‌ها و تشکیل اجسام تیره هستیم، برخی سلول‌های مجاور کانال که عده‌ای از آن‌ها نیز وارد کانال شده‌اند، وسیع شدن سلول را که ناشی از وسیع شدن ارگانل‌های سلولی است، از خود نشان می‌دهند (شکل ۲، ۳). با دنبال کردن مسیر این سلول‌ها، واکوئل با واکوئل‌های بزرگی در داخل آن‌ها ملاحظه شد (شکل ۴).

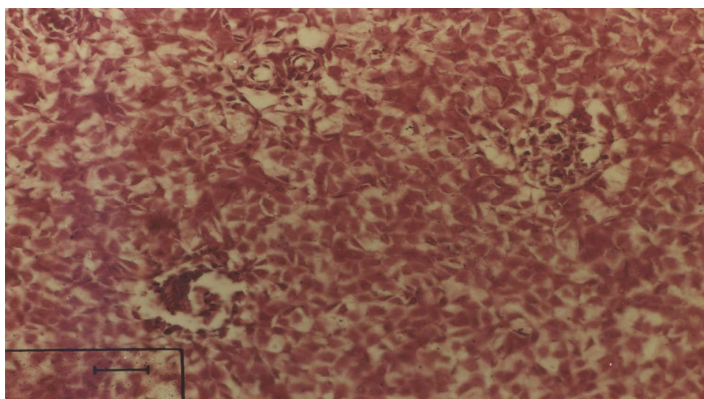
در بررسی هیستوشیمیایی، استفاده از تکنیک اسید فسفاتاز نشان داد که سلول‌های داخل و مجاور کانال‌های غضروفی نسبت به سلول‌های اطراف کانال، واکنش بیشتری نشان می‌دهد. محل‌هایی که به واکنش اسید فسفاتاز پاسخ مثبت می‌دهند، اغلب اوقات منطبق بر محل سلول‌های چند هسته‌ای و نیز اندوتلیوم رگ‌های موجود در کانال است (شکل ۹).



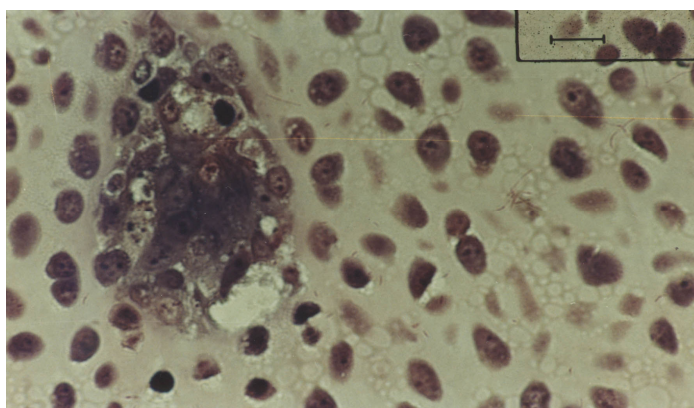
شکل ۱. مقطع عرضی کانال‌های غضروفی در اپی‌فیز جنین ۳ روزه. رنگ‌آمیزی: H&E  
ضخامت:  $5\mu m$   
بزرگنمایی:  $100\times$



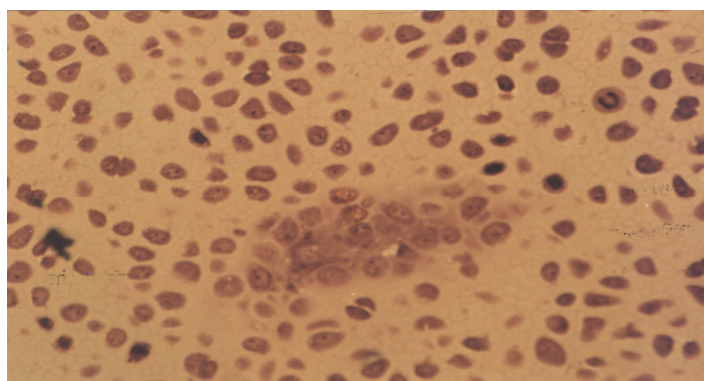
شکل ۲. نزدیک شدن سلول‌هایی با مورفولوژی سلول‌های مرده به محل دو کانال در حال گسترش از اپی‌فیز جنینی نرمال ۱۳ روزه. رنگ‌آمیزی: آبی تولونیدین-سافرانین  
ضخامت:  $1\mu m$   
بزرگنمایی:  $200\times$



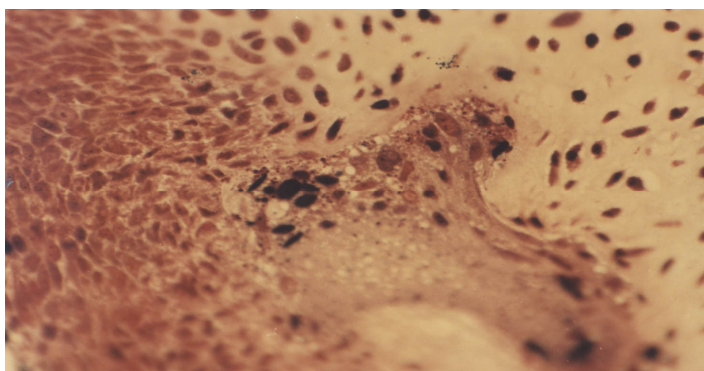
شکل ۳. رنگ‌آمیزی فولگن. وجود سلول‌های با مورفولوژی سلول مرده را در اطراف کانال عضروفی اپیفیز جنین ۱۸ روزه نشان می‌دهد.  
رنگ‌آمیزی: H&E  
بزرگ‌نمایی:  $\times 200$   
ضخامت:  $5 \mu m$



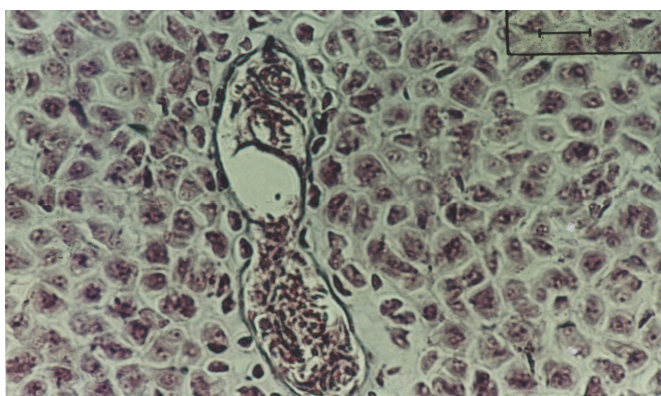
شکل ۴. نمایش سلول‌هایی با ویژگی‌های تعریف شده برای سلول مرده (پیکان) در اطراف کانال‌های در حال تشکیل به‌نظر می‌رسد علاوه بر این سلول‌ها کندروسیت‌هایی که دارای واکونل بزرگی هستند نیز در حال ورود به داخل کانال هستند.  
رنگ‌آمیزی: آبی تولونیدین- سافرانین  
ضخامت:  $1 \mu m$   
بزرگ‌نمایی:  $\times 1000$



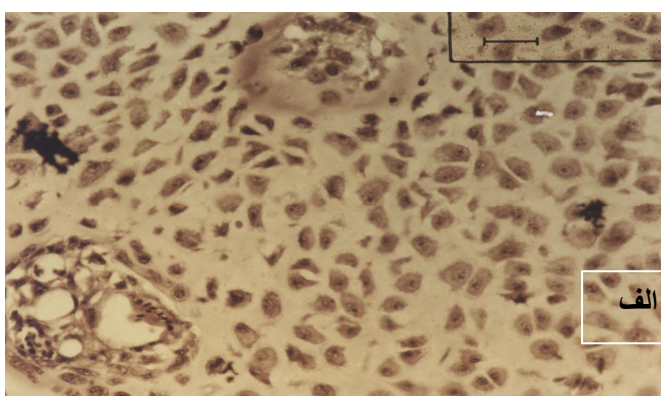
شکل ۵. مقدمه تشکیل یک کانال عضروفی در ابتدا ادغام کندروسیت‌های بافت غضروف و اضافه شدن تدریجی سلول‌هایی با ظاهر سلول مرده به داخل آن‌ها مشاهده می‌شود  
رنگ‌آمیزی: آبی تولونیدین- سافرانین  
بزرگ‌نمایی:  $\times 500$   
ضخامت:  $1 \mu m$



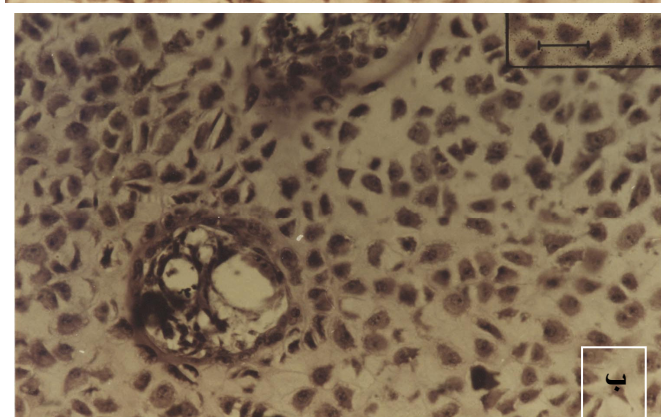
شکل ۶. نمایش شروع تشکیل یک کانال با بزرگ‌نمایی بیش‌تر، به نظر می‌رسد چند کندروسیت با هم مجموعه واحدی را تشکیل داده‌اند (پیکان) که سلول‌های مرده در حال ورود به داخل این مجموعه دیده می‌شوند  
رنگ‌آمیزی: آبی تولونیدین- سافرانین  
بزرگ‌نمایی:  $\times 1000$   
ضخامت:  $1 \mu m$



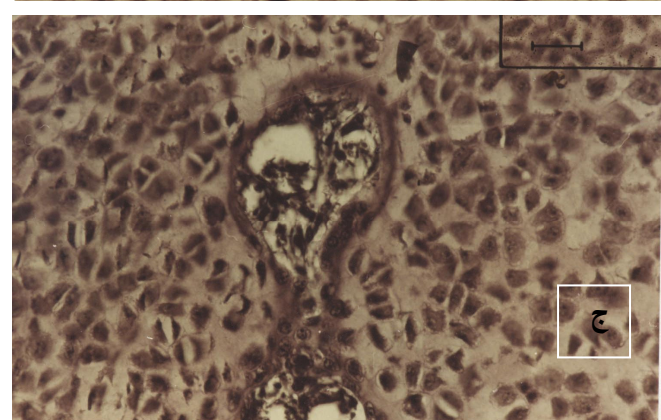
شکل ۷. تراکم کمتر غلاف فیبریلی غضروفی در مناطقی که هسته‌های متراکم بوفور دیده می‌شود. رنگ‌آمیزی: تری کروم ماسون ضخامت:  $5 \mu m$  بزرگ‌نمایی:  $\times 200$



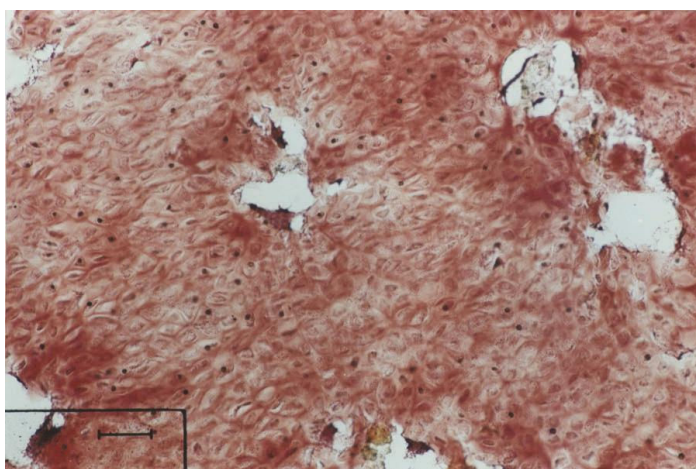
شکل ۸. ردیابی مورفوژنز یک کانال غضروفی از طریق دنبال کردن برش‌های سریال ۵ میکرومتری (الف، ب، ج). (الف) دو کانال تازه تشکیل شده



(ب) - افزایش تراکم هسته و کاهش سینوپلاسم سلول‌های حدواسط در کانال



(ج) اضافه شدن یا گسترش ماترکس احاطه کننده کانال در مناطق مزبور و امتداد بافت همبند به طرف این مناطق



شکل ۹. واکنش مثبت اسید فسفاتاز در اپی فیز جنین ۱۵ روزه رنگ‌آمیزی: اسید فسفاتاز بزرگ‌نمایی:  $\times 200$  ضخامت:  $M10 \mu$

### بحث

کانال‌های غضروفی به‌دلیل دخالت در فرآیندهای مهمی چون تغذیه غضروف و استخوان سازی ثانویه از اهمیت خاصی برخوردار هستند. در مورد نحوه مورفوژنز این کانال‌ها نظرهای مختلفی مطرح شده است. دلگادو<sup>۱</sup> و همکاران (۱۹۹۲) طی آزمایش‌های خود هورمون تیروکسین را برای تکامل کانال‌های غضروفی ضروری گزارش کردند. نیشیکاوا<sup>۲</sup> (۱۹۸۹) هورمون تیروکسین را از جمله عواملی ذکر کرد که برای القای مرگی سلولی لازم است.

دلگادو و همکارانش در سال ۱۹۹۲ با توجه به مشاهدات خود در نتیجه اعمال تیروکسین روی اپی‌فیز استخوان تی‌بیا (گسترش کانال‌های غضروفی را سبب شده بود) و با توجه به وجود ارتباط بین تیروکسین و القای مرگ سلولی، چنین احتمال دادند که پدیده مرگ سلولی، عامل مورفوژنز کانال‌های غضروفی باشد. در پژوهش‌های انجام شده موردی یافت نشد که این احتمال را با تکنیک‌های نشان‌دهنده مرگ سلولی ثابت کند. در پژوهش حاضر با استفاده از چند تکنیک نشان‌دهنده مرگ سلولی بر آن شدیم که احتمال وجود ارتباط بین مورفوژنز کانال‌های غضروفی و مرگ سلولی را به یقین بیش‌تری تبدیل کنیم.

مرگ سلولی جزئی اساسی در تکامل مهره‌داران، به‌خصوص در دوران جنینی محسوب می‌شود، اولین گزارش در باره نقش مرگ سلولی در تکامل را در سال ۱۹۵۱ گلاسمن<sup>۳</sup> بیان کرد. وی بر مبنای فعالیت بیولوژیک، مرگ سلولی را به سه دسته مورفوژنیک، هیستوژنیک و فیولوژنیک تقسیم کرد. مرگ سلولی مورفوژنیک را می‌توان به‌طور مشخص در شکل‌گیری انگشتان و کام ثانویه مشاهده کرد. علاوه بر این مکانیسم‌های مورفوژنیک نسبتاً قطعی، مرگ سلولی در مراحل اولیه جنینی و در مراحل مورفوژنز ساختمان‌های

۱-Delgado

۲-Nishikawa

۳-Gluskman

زیادی مانند سیستم عصبی، چشم و اندام‌ها مشاهده شده است. نتایج تحقیق حاضر نشان داد که علاوه بر ساختمان‌های ذکر شده مرگ سلولی در مورفوژنز کانال‌های عضروفی نیز ایفای نقش می‌کند.

ویلی<sup>۱</sup> (۱۹۸۱) یکی از روش‌های نشان دهنده مرگ سلولی را رنگ‌آمیزی هماتوکسیلین- ائوزین می‌داند. هسته سلول‌های مرده به علت متراکم شدن و حاشیه نشینی کروماتین آن که در نتیجه فعالیت اندونوکلاز ایجاد می‌شود، هیپرکروم بوده و به هماتوکسیلین بیش‌تری متصل می‌شود، در نتیجه از هسته سلول‌های زنده تشخیص داده می‌شود. برش‌های تهیه شده از اپی‌فیز تی‌بیای جنین‌های سیزده و پانزده و هجده روزه که با هماتوکسیلین- ائوزین رنگ‌آمیزی شده بود، در مشاهدات میکروسکوپ نوری نشان داد که به‌تدریج که به طرف کانال‌های عضروفی نزدیک می‌شویم، سلول‌ها ویژگی‌های ذکر شده در فوق را از خود نشان می‌دهند. به عبارت دیگر ضمن چروکیده و یا حداقل، متراکم شدن سلول‌ها، تغییرات هسته‌ای شامل تغلیظ هسته (پیکنوز) ملاحظه می‌شود. در مجاورت کانال گاهی اوقات قطعه قطعه شدن هسته به صورت دانه‌های کوچک و تیره که از ویژگی‌های سلول‌های مرده است، دیده می‌شود. سلول‌های فوق در طی متراکم شدن، تماس با سلول‌های مجاور را از دست داده، به‌طوری که در محیط کانال در مقایسه با مناطق دورتر، فضای حدواسط سلول‌ها، وسیع‌تر به‌نظر می‌رسد.

به نظر ساندر<sup>۲</sup> (۱۹۶۲) از آنجایی‌که بارزترین تغییرات دژنراتیو مرگ سلولی در هسته صورت می‌گیرد و رنگ‌آمیزی فولگن نیز رنگ‌آمیزی اختصاصی DNA است، از رنگ‌آمیزی فوق برای تأیید بیش‌تر یافته‌های رنگ‌آمیزی H&E استفاده شد. هسته سلول‌های مجاور کانال در طی این رنگ‌آمیزی رنگ قرمز تیره‌تری نسبت به اطراف از خود نشان داد، ضمن این‌که قطعه قطعه شدن هسته نیز ملاحظه شد. همچنین این سلول‌ها به رنگ‌آمیزی آبی تولدئیدین- سافرانین واکنش مثبت نشان دادند. پارتیدو<sup>۳</sup> و همکارانش در سال ۱۹۸۶ این رنگ‌آمیزی را به عنوان روشی دی‌کرومیک برای اثبات مرگ سلولی معرفی کردند. در طی این تحقیق، برش‌های نیم‌نازک رنگ شده با روش فوق نشان داد که سلول‌های پیرامون کانال، دو رنگ متمایز آبی و قرمز را از خود نشان می‌دهند. در واقع هسته‌های آبی نمایان‌گر سلول مرده و رنگ قرمز نشان دهنده سلول‌های سالم هستند. مکانیسم این تمایز رنگ بدین ترتیب است که در مرحله اول رنگ‌آمیزی با آبی تولدئیدین همه سلول‌ها اعم از سلول‌های مرده و سلول‌های رنگ آبی به‌خود می‌گیرند. با این تفاوت که پیوند برقرار شده بین آبی تولوئیدین و سلول‌های مرده یک پیوند محکم و پیوند بین آبی تولوئیدین و سلول‌های سالم، پیوند سست است. در مرحله دوم رنگ‌آمیزی با سافرانین، پیوند سست سلول‌های سالم با سافرانین جای‌گزین می‌شود. در نتیجه سلول‌های زنده رنگ قرمز و سلول‌های مرده رنگ آبی از خود بروز می‌دهند.

بوون<sup>۴</sup> (۱۹۸۱) شواهد گسترده‌ای از افزایش فعالیت آنزیم‌های مخرب را قبل از شروع مرگ سلولی ذکر می‌کند

۱-Whyllie

۲-Sanuders

۳-Partido

۴-Bowen

می‌کند که در این مورد، مخصوصاً اسید هیدرولازها مانند اسید فسفاتاز را می‌توان نام برد. این تغییرات گرچه اولین تغییرات نیستند، اما اغلب از آسیب‌های ساختمانی یا مورفولوژیکال جلوترند.

برای اثبات این موضوع که سلول‌های واقع شده در پیرامون کانال‌های در حال تشکیل و یا در حال گسترش یک روند تدریجی را طی فرآیند مرگ سلولی می‌پیمایند از واکنش اسید فسفاتاز استفاده کردیم. نتایج نشان داد که با نزدیک شدن تدریجی به کانال، افزایش فعالیت اسید فسفاتاز در سلول‌ها مشاهده می‌شود. که این موضوع تأیید دیگری بر نقش مرگ سلولی در مورفوزنز کانال‌ها است.

به‌طور خلاصه نتایج حاصل از رنگ آمیزی‌های ذکر شده نشان داد که مشخصات سلول‌های مجاور کانال‌های در حال گسترش و یا در مرحله شروع تشکیل کانال، مطابق با مشخصات سلول‌هایی است که تحت عنوان سلول مرده معرفی شده‌اند (با میکروسکوپ نوری). یعنی در ابتدا تغلیظ پیش‌رونده کروماتین (پیکنوز) قطعه قطعه شدن هسته، متراکم شدن سلول، از دست دادن تماس با سلول‌های مجاور و بالاخره قطعه قطعه شدن هسته همراه با سیتوپلاسم.

ما در مشاهدات خود مرحله انتهایی مرگ سلولی را که شامل از دست دادن بازوفیلی کروماتین و کم‌رنگ شدن آن است، ملاحظه نکردیم. در بیشتر فرآیندهای مرگ سلولی جنینی، سلول‌های مرده به این مرحله آخر نمی‌رسند: زیرا سلول‌های مجاور سالم در مراحل اولیه دژنراسانس آن‌ها را فاگوسیت می‌کنند.

نتایج حاصل از این تحقیق گزارشی را که کل<sup>۱</sup> و همکارش در سال ۱۹۸۹ ارائه کردند تأیید نمی‌کند. ایشان ضمن مقایسه کندروسیت‌های سطح مفصلی و کندروسیت‌های واقع در محیط کانال عضروفی چنین اظهار داشتند که در سطح مفصلی کندروسیت‌ها دارای اندازه کوچک، هسته متراکم و تهی از نظر اندامک‌های سیتوپلاسمی است اما در طول مرز کانال هویت کندروسیت‌های داخل و خارج مرز همانند هم هستند.

تفاوت دیگری که بین نتایج تحقیق حاضر و نتایج پژوهندگان مذکور وجود دارد این است که ایشان انتقال کندروسیت‌های پیرامون کانال را به طرف داخل یک انتقال و عبور ناگهانی می‌دانند، در صورتی که یافته‌های ما نشان داد که اولاً بیشتر سلول‌های محیط کانال در حال گذراندن فرآیند مرگ سلولی هستند، ثانیاً این روند یک روند تدریجی است، نه ناگهانی. مطلب دیگر این‌که ایشان برخی از سلول‌های داخل کانال را کندروبلاست تعریف کردند که با شبکه بین لاکونایی اتصال و ارتباط خود را با کندروسیت‌های دور کانال برقرار می‌کنند. احتمالاً بیشتر سلول‌هایی را که ایشان کندروبلاست نام‌گذاری کردند، کندروسیت‌هایی هستند که در مراحل اولیه مرگ سلولی هستند.

در اطراف کانال‌های عضروفی یک غلاف فیبریلی متراکم مشاهده می‌شود که میزان تراکم و پیوستگی آن، بستگی به نوع کانال عضروفی دارد؛ مثلاً کانال‌های عمقی دارای غلاف وسیع‌تر و متراکم‌تری هستند. اگر مرگ

۱-Cole



سلولی را عامل عمده مورفوژنز کانال‌های غضروفی بدانیم، گسترش مرگ سلولی در اطراف این کانال‌ها می‌بایست بیش از کانال‌های دیگر باشد یافته‌های ما نیز همین موضوع را تأیید می‌کرد. بنا بر این، بین میزان غلاف فیبریلی دور کانال و گسترش مرگی سلولی رابطه مستقیمی مشاهده می‌شود و این موضوع مطابق با این واقعیت است که مواد فیبریلی رنگ‌پذیر و مواد بی‌شکل در جاهایی که مرگ سلولی وجود دارد (غشاء بین انگشتی جوجه و اردک)، با افزایش مرگ سلولی و پسروری بافت، تراکم این مواد افزایش می‌یابد [۸]، [۹].

یاماشیتا<sup>۱</sup> (۱۹۸۹) در بررسی‌های ایمنوهیستوشیمیایی در غضروف اپی‌فیزی وجود انیترکولین ۱ را در کندروسیت‌های احاطه‌کننده کانال غضروفی ثابت کرده است. به‌منظر الیور<sup>۲</sup> (۱۹۸۶) انیترکولین ۱ سبب افزایش ترشح آنزیم کلاژناز و R. A سبب مهار رونویسی کلاژناز می‌شود، یعنی بین دو ماده فوق (R. A و انیترکولین ۱) رابطه آنتاگونیستی (رقابتی) برقرار است. قبلاً اشاره کردیم که شواهد گسترده‌ای از افزایش فعالیت آنزیم‌های مخرب به‌خصوص اسید هیدرولازها مانند اسید فسفاتاز، استراز، کلاژناز، قبل از شروع مرگ سلولی وجود دارد که نتایج مانند نیز همین را نشان می‌داد. از طرفی یکی از فاکتورهای مهم غلاف احاطه‌کننده کانال، رشته‌های رشته‌های کلاژن است که سلول‌های مرده برای وارد شدن به داخل کانال و پس از آن برداشت با سلول‌های فگوسیت کننده، باید از این سد عبور کنند.

### منابع

1. A.J. Alles, K.K. Sulik, Retinoic acid induced limb-reduction defects. *Teratology* 40(1989) 163-171.
2. L.D. Bowen, Techniques for demonstrating cell death, in cell death in biology and pathology. Chapman and Hall, London and Newyork (1981) 379-449.
3. Bowen and Bowen, Programmed cell death in tumours and tissues. Published by Chapman and Hall, First edition (1990).
4. A.A. Cole, M.B. Cloe, Jk, Are Perivascular Cells in cartilage canals chondrocytes? *Journal of Anatomy* 105(1989) 1-8.
5. E. Delgado-Baeza, Relationship between the cartilage canal and the perichondrium in the rat proximal tibial epiphysis. *Acta Anat-141* (1991) 31-35.
6. E. Delgado-Baeza, Morphogenesis of cartilage canals, experimental approach in the rat tibia. *Acta Anat* 142(1991) 132-7.

<sup>۱</sup>-Yamashita

<sup>۲</sup>-Olivier

7. A. Gludksmann, cell deaths in normal vertebrate ontogeny. *Biol. Rev.* 26(1951) 59-86.
8. J.M. Hurler; M.A. Fernandez-teran, Fine structure of the interdigital membranes during the morphogenesis of the digits of the webbed foot of the duck embryo, *J. Embryol. Exp. Morph.* 79(1984) 201-210.
9. J.M. Hurler; M.A. Fernandez- teran, Fine structure of the regressing interdigital membranes during the formation of the digital of the chick embryo leg bud. *J. Embryol. Exp- Morph.* 78, (1983) 195-209.
10. A. Nishikawa, M. Kaiho, K. Yoshizato, Cell death in the anuram tadpole tail. *Devel. Biol.* 131(1989) 337-344.
11. F. Ollivierre, U. Gubler, C.A. Towle, Ianrencin, C. and Treadwell, B. V., Expression of II 1 Gened in human and Bovine Chondrocytes. *Biochen. Biophys, Res.* 141(3) (1986) 904-911.
12. M.G. Partido, I.S. alvarez, Rodrigues-Gallardo, L., Navascues, J.M., Differential staining of dead and dying embryonic cells with a simple new a simple new technique *Journal of Microscopy* 142(1) (1986) 101-106.
13. J.W. Saunders, M.T. Gasseling, Saunders, L.C., cellular death in morphogenesis of the avian wing. *Devel Biol.* 5(1962) 149-178.
14. A.H. Wyllie, cell death, Chapman and Hall, London and New York (1981) 9-34.