

## ساختار استخوانی کولی کورا گونه *Alburnus filippii* (Kessler, 1877) در حوضه جنوبی دریای خزر

نسرین نیک‌مهر، سهیل ایگدری\* و پریا جلیلی

دریافت: ۱۳۹۴/۱۱/۲۲ / پذیرش: ۱۳۹۶/۱/۲۷ / چاپ: ۱۳۹۶/۳/۳۱

گروه شیلات، پردیس کشاورزی و منابع طبیعی کرج، دانشکده منابع طبیعی، دانشگاه تهران، کرج، ایران

\*مسئول مکاتبات: soheil.eagderi@ut.ac.ir

**چکیده.** ماهی کولی کورا، *Alburnus filippii*، از خانواده کپورماهیان است و از رودخانه‌های ارس و سفیدرود و تالاب انزلی دیده شده‌است. با توجه فقدان اطلاعات کافی در باب ویژگی‌های استخوان‌شناسی، گونه *A. filippii* این تحقیق با هدف توصیف ساختار اسکلتی آن به اجرا درآمد. برای این پژوهش تعداد ۲۰ قطعه ماهی به‌وسیله دستگاه الکتروشوکر از رودخانه اهرچای صید و پس از تثبیت در فرمالین ۱۰ درصد بافری، برای انجام مطالعات استخوان‌شناسی رنگ‌آمیزی و شفاف‌سازی شدند. سپس، ویژگی‌های استخوانی گونه *A. filippii* به تفصیل توصیف و با ساختارهای اسکلتی توصیف‌شده دیگر گونه‌های جنس *Alburnus* مقایسه شد. براساس نتایج، گونه *A. filippii* یافته‌ها نشان داد مجموعه‌ای از ویژگی‌های استخوانی شامل تیزبودن زائده میانی استخوان فکی، وجود تمایل به بالا در زائده کورونوئید، برآمده‌بودن حاشیه قدامی استخوان فکی لامی، بادبزنی‌شکل‌بودن بخش قدامی استخوان قاعده‌ای لامی، تیزبودن بخش خلفی استخوان پیش‌ومر، کوچک‌بودن چهارمین قطعه استخوان زیرچشمی و وجود تعداد ۱۱ استخوان پتریگیوفور در ساختار باله پشتی از دیگر گونه‌های این جنس در ایران تشخیص‌پذیر است.

**واژه‌های کلیدی.** مروارید ماهی، استخوان‌شناسی، اهرچای، کپورماهیان، اسکلت

### Skeletal structure of Kura bleak, *Alburnus filippii* (Kessler, 1877), in South Caspian Sea basin

Nasrin Nikmehr, Soheil Eagderi\* & Pariya Jalili

Received 11.02.2016/ Accepted 16.04.2017 / Published 21.06.2017

Department of Fisheries, Faculty of Natural Resources, University of Tehran, Karaj, Iran

\*Correspondent author: soheil.eagderi@ut.ac.ir

**Abstract.** Kura bleak, *Alburnus filippii*, a member of the family Cyprinidae, is found in the rivers of Aras and Sefidrud, and the Anzali lagoon of Iran. The current study was conducted to provide a detailed osteological description of this species since there was not adequate information in this regard. In order to attain this goal, 20 specimens were collected from the Ahar Chay River by electrofishing device, and fixed in 10% buffered formalin. The specimens were cleared, stained with alizarin red S and alcian blue for osteological examination and a detailed description of its skeletal structure was provided. The results showed that this species can be distinguished from other members of this genus in Iran by a combination of osteological characters, including having pointed process of the maxillae, dorsal tilting of the coronoid process, protruding of the anterior margin of the hyomandibular, fan-shaped anterior part of the basihyal, pointed end of the pre-vomer posteriorly, small fourth infraorbital and 11 pterygiophors in the dorsal fin.

**Keywords.** Kura bleak, osteology, Ahar Chay, Cyprinidae, skeleton

#### مقدمه

ارومیه، *A. zagrosensis* و *A. caeruleus* (Heckel, 1843)

*A. chalcoides* (Coad, 2009) از حوضه دجله،

*A. filippii* (Kessler, 1877) و (Güldenstaedt, 1772)

حوضه دریای خزر، *A. hohenackeri* (Kessler, 1877) از

بیشتر حوضه‌های آب‌های داخلی ایران و *A. mossulensis*

(Heckel, 1843) از حوضه‌های دجله، اصفهان، رودخانه کر،

دریاچه مهارلو، هرمزگان و خلیج فارس (Jouladeh-Roudbar

*et al.*, 2015). اعضای این جنس به‌واسطه داشتن بدن کشیده و

جنس *Alburnus* متعلق به خانواده کپورماهیان

(Cyprinidae)، با حدود ۳۸ گونه، در اروپا و بخش‌های شمالی

جنوب غرب آسیا یافت می‌شود (Bogutskaya *et al.*, 2000;

Kottelat & Freyhof, 2007). تاکنون هشت گونه از این

جنس در ایران یافت شده که عبارت‌اند از *Alburnus ami-*

*rkabiri* (Mousavi-Sabet *et al.*, 2015) از حوضه دریاچه

نمک، *A. atropatena* (Berg, 1925) از حوضه دریاچه

بسیاری از ماهی‌ها به‌مثابه صفات، مقبول متخصصان رده‌بندی قرار گرفته است (Coad, 2015). شناخت ساختار اسکلتی، علاوه بر کمک به مطالعات فسیل‌شناسی ماهیان، در بررسی‌های زیست‌شناسی آنها از جمله تغذیه، تنفس و شنا نیز دارای اهمیت است. بنابراین، برای شناخت زیست یک گونه، شناخت کامل ساختار استخوانی آن ضروری به‌نظر می‌رسد (Helfman, 2009). به‌ویژه، ویژگی‌های استخوان‌شناسی یک ابزار مفید برای مطالعه طبقه‌بندی و تبارشناسی روابط بین ماهیان است (Nasri, 2013; Eagderi, 2010 a, b). بنابراین، استفاده از ساختار اسکلتی ممکن است به روشن‌شدن وضعیت این گروه از ماهیان کمک کند. اخیراً، مطالعاتی درباب ساختار استخوان برخی گونه‌های متعلق به جنس *Alburnus* صورت گرفته‌است (Jalili et al., 2015a, b) اما در مورد ویژگی‌های اسکلتی گونه *A. filippii* اطلاعاتی در دسترس نیست. باتوجه به اهمیت نقش استخوان در رده‌بندی و آرایه‌شناسی ماهیان و همچنین با توجه فقدان اطلاعات کافی در باره ویژگی‌های استخوانی گونه ماهی کولی کورا، این تحقیق به منظور توصیف ساختار اسکلتی کامل آن به اجرا درآمد. نتایج این پژوهش می‌تواند پایه‌ای برای مطالعات آتی آرایه‌شناسی این جنس براساس صفات معتبر استخوانی باشد.

### مواد و روش‌ها

برای این تحقیق ۲۰ عدد ماهی کولی کورا (شکل ۱) از رودخانه اهرچای (شاخه فرعی رودخانه ارس) توسط دستگاه الکتروشوکر نمونه‌برداری شد. نمونه‌ها، پس از بیهوشی در محلول گل میخک، در فرمالین ۱۰ درصد بافری تثبیت شدند. تعداد ۱۲ قطعه ماهی به منظور مطالعه استخوان‌شناسی انتخاب و براساس روش اصلاح‌شده (Taylor & Van Dyke, 1985) به‌وسیله آلسیان‌بلو و آلیزارین-رد شفاف‌سازی و رنگ‌آمیزی شدند. ساختارهای استخوانی توسط دستگاه اسکنر Epson v600 که به یک حمام گلیسیرین مجهز شده بود عکس‌برداری شد (شکل ۲). ویژگی‌های استخوانی نمونه‌ها نیز با یک دستگاه استریو میکروسکوپ Leica (MS5) بررسی و توصیف شد. ترسیم و نام‌گذاری تصاویر به‌دست‌آمده در نرم‌افزار CorelDraw و نام‌گذاری قطعات استخوانی براساس Rojo (1991) و Jalili (2015) صورت گرفت.

فشرده از طرفین، اندازه کوچک تا متوسط، دهان انتهایی و فاقد سیلک، فلس‌هایی با اندازه متوسط، دندان حلقی دو ردیفی با فرمول ۲،۵-۵،۲ یا ۲،۵-۴،۲ با سر قلبی‌شکل و معمولاً مضرس، باله پستی کوتاه بدون شعاع ضخیم، باله مخرجی بلند، یک کیل گوشتی (بدون استخوان) بین پایه باله‌های شکمی و مخرج از دیگر کپورماهیان شناسایی (Coad, 2015) می‌شود.

*Alburnus filippii* (شکل ۱) با نام کولی کورا در ایران از رودخانه‌های ارس، سفیدرود و تالاب انزلی گزارش شده‌است (Abbasi et al., 1999; Kiabi et al., 1999; Abdoli & Naderi, 2009)، از جمله ویژگی‌های این گونه می‌توان به ۳ شعاع غیرمنشعب و ۷ شعاع منشعب در باله پستی، ۲-۳ شعاع غیرمنشعب و ۱۳-۹ شعاع منشعب در باله مخرجی، ۱۶-۱۲ شعاع منشعب در باله سینه‌ای و ۸-۶ شعاع منشعب در باله شکمی، ۶۴-۴۶ فلس در خط جانبی (فلس‌های بخش قدامی موج‌دار است و فلس‌های بخش شکمی بیضی شکل است)، کیل شکمی برهنه یا فلس‌دار که معمولاً از برآمدگی مخرج تا باله شکمی ادامه دارد، ۴۳-۳۸ ستون مهره و کیسه‌شنای گرد اشاره کرد (Coad, 2015). جنس *Alburnus* از نظر آرایه‌شناختی پیچیده است و حتی احتمال پارافیلیتیک بودن اعضای آن مطرح است (Esmaeili, 2013). به علاوه، این جنس به‌همراه جنس‌های *Barbus*, *Capoeta* و *Squalius* در بین کپورماهیان پراکنش وسیعی در آب‌های داخلی کشور ایران دارد و احتمالاً دارای تعدادی گونه ناشناخته نیز هست. بنابراین، وضعیت آرایه‌شناسی آنها نیازمند بازنگری است (Jouladeh-Roudbar et al., 2015). تفاوت شکل بدن در بین جمعیت‌های اعضای این گونه به‌واسطه انعطاف‌پذیری ریختی، اساسی‌ترین گام در روند شکل‌گیری گونه‌های جدید مطرح شده‌است (Mohadasi et al., 2013) و به‌همین دلیل مطالعات متعددی که تاکنون برای تعیین وضعیت آرایه‌شناسی اعضای متعلق به این جنس *Alburnus* که بیشتر براساس ویژگی‌های ریخت‌شناسی ظاهری و ریخت‌سنجی است، نتوانسته است مشکل وضعیت پیچیده آرایه‌شناسی اعضای این جنس را برطرف کند، بنابراین، به‌نظر می‌رسد که در این مسیر استفاده از صفات غیرریختی می‌تواند راهکار بهتری فراهم آورد. اخیراً، ویژگی‌های استخوان‌شناسی، درکنار مطالعات ملکولی در مطالعه رده‌بندی



شکل ۱- نمای جانبی گونه *Alburnus filippii*

Fig. 1. Lateral view of *Alburnus filippii*

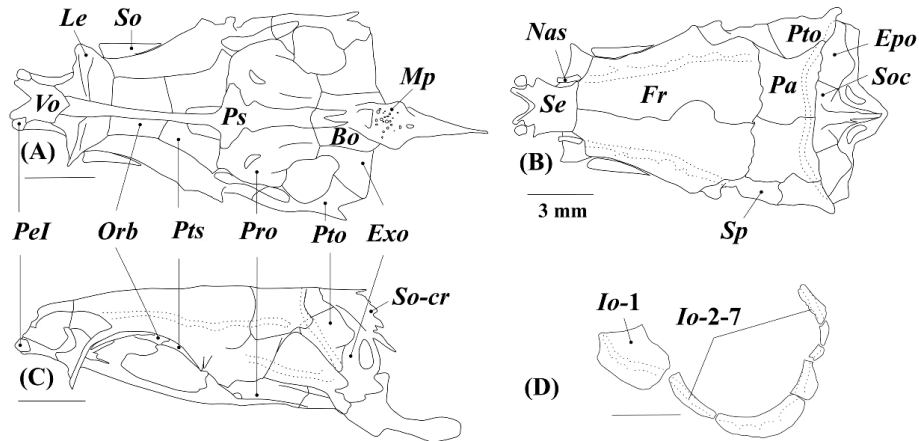
## نتایج

خلفی استخوان حدقه‌ای پروانه‌ای قرار دارد و در بخش شکمی مقعر است (شکل A۲). استخوان دراز و باریک اطراف پروانه‌ای در بخش خلفی پهن تر از بخش قدامی است. بخش میانی این استخوان پهن و دو برآمدگی جانبی است که متمایل به بالا هستند. در بخش خلفی این برآمدگی‌ها دو فرورفتگی مثلثی شکل مشاهده می‌شود که به همراه استخوان پرواتیک یک حفره در زیر جمجمه عصبی تشکیل می‌دهد (شکل A۲). بخش خلفی استخوان اطراف پروانه‌ای دوشاخه شده و با استخوان پایه پس سری هم پوشانی دارد. استخوان‌های دورچشمی شامل یک استخوان فوق چشمی (Supraorbital) و چهار استخوان زیرچشمی (Infraorbital) است (شکل D۲). استخوان‌های حمایت کننده چشم (Sclerotic) نیز در جوانب کره چشم قرار دارند. اولین استخوان زیر چشمی، اشکی (Lacrimal)، بزرگ و پنج وجهی است و در قسمت شکمی یک زائده نوک تیز دارد. این استخوان زیر استخوان کامی واقع شده است. ناحیه شنوایی (Otic) شامل پنج قطعه استخوان آهیانه (Parietal)، اپی اتیک (Epiotic)، پروانه‌ای (Sphe-notic)، پتراتیک (Pterotic) و پرواتیک (Prootic) است. حاشیه جانبی استخوان آهیانه فروفتگی‌های نامنظمی دارد که به استخوان‌های پتراتیک و پروانه‌ای متصل می‌شود (شکل B۳). اپی اتیک در بخش خلفی آهیانه قرار دارد و در حاشیه خلفی دارای یک برآمدگی مثلثی شکل است. استخوان پروانه‌ای در حاشیه زیرین بخش خلفی پیشانی واقع شده است و برآمدگی قدامی جانبی آن متمایل به عقب است (شکل B۳). این استخوان از لبه‌های قدامی و شکمی به ترتیب به استخوان‌های بالی پروانه‌ای و پرواتیک اتصال دارد. جفت استخوان پرواتیک در بخش شکمی به یکدیگر متصل شده‌اند و در بخش میانی دارای دو حفره هستند. سه استخوان پس-

نتایج نشان داد که جمجمه عصبی (Neurocranium) در بخش خلفی پهن است و در بخش میانی و قدامی کمی باریک می‌شود. ناحیه اتموئید (Ethmoid) شامل پنج استخوان اتموئید فوقانی (Supra-ethmoid)، اتموئید جانبی (Lateral ethmoid)، و مر (Vomer)، کین اتموئید (Kin-ethmoid) و پیش اتموئید (Pre-ethmoid) است (شکل A۲، B و C). استخوان اتموئید فوقانی کوتاه و پهن است و دو برآمدگی قدامی کوچک در بخش میانی دارد. بخش قدامی استخوان و مر V شکل است و بخش خلفی آن به استخوان‌های اطراف پروانه‌ای و اتموئید جانبی متصل می‌شود (شکل A۲). قسمت میانی استخوان و مر باریک تر از قسمت قدامی و خلفی آن است. دو قطعه استخوان کوچک پیش-اتموئید در لبه قدامی-جانبی این استخوان واقع شده است. اتموئید جانبی در حاشیه خلفی مقعر است و در بخش شکمی مسطح می‌شود. این استخوان دیواره قدامی حدقه چشم را تشکیل می‌دهد. استخوان کوچک کین اتموئید بین استخوان‌های فکی واقع شده است (شکل A۳). ناحیه بینایی (Orbital) شامل استخوان‌های پیشانی (Frontal)، حدقه‌ای پروانه‌ای (Orbitosphenoid)، اطراف پروانه‌ای (Parasphenoid)، بالی پروانه‌ای (Ptersp-henoid) و استخوان‌های دورچشمی (Circumorbital) است. جفت استخوان پیشانی (Frontal) متقارن است و در بخش قدامی باریک و در بخش خلفی پهن می‌شود. این استخوان در محل اتصال با استخوان آهیانه (Parietal) مضرس است (شکل B۲). استخوان حدقه‌ای پروانه‌ای در لبه خلفی اتموئید جانبی واقع شده، پنج وجهی است، و از بخش شکمی به استخوان اطراف پروانه‌ای متصل می‌شود (شکل A۲ و C). استخوان بالی پروانه‌ای در بخش

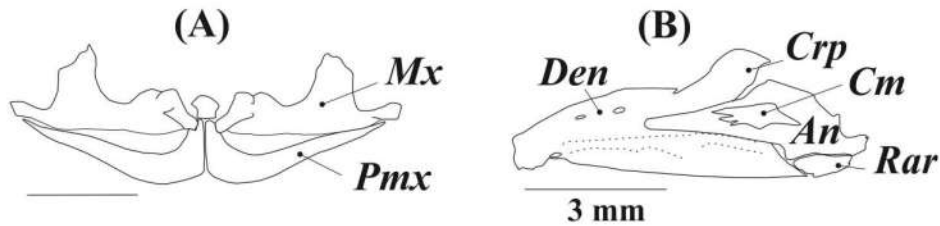
وجود دارد (شکل B۳). در لبه شکمی-خلفی استخوان مفصلی، استخوان کوچک و مثلثی شکل رتروآرتیکولار واقع شده است. استخوان‌های فک آویز شامل استخوان‌های مربعی (Quadrat)، ساده (Symplectic) و فکی لامی (Hyomandibular)، رجلی - پستی (Metaptrygoid)، رجلی خارجی (Ectoptrygoid)، رجلی داخلی (Endoptrygoid) و کامی (Palatine) است (شکل A۴). استخوان فکی لامی تقریباً مثلثی شکل و دارای دو برآمدگی پستی است که به مجموعه عصبی متصل می‌شود. حاشیه قدامی این استخوان برآمده و گرد است (شکل A۴). مفصل سرپوش آبششی (Operclar condyle) توسعه یافته و گرد است و در حاشیه خلفی-پستی این استخوان واقع شده است. بخش شکمی فکی لامی با استخوان بین لامی مفصل می‌شود. استخوان مربعی دارای دو بخش پستی و شکمی است. بخش پستی این استخوان صفحه‌ای شکل و دارای یک برآمدگی پستی است. لبه پستی بخش شکمی، استخوان مربعی نازک شده و به لبه قدامی استخوان میان سرپوش آبششی (Interopercle) متصل می‌شود. در بخش خلفی استخوان مربعی، استخوان ساده واقع شده که دراز و دارای دو برآمدگی پستی است. لبه پستی این استخوان با بخش شکمی رجلی پستی هم‌پوشانی دارد. استخوان رجلی پستی در نیمه شکمی نیم‌دایره‌ای شکل است و در نیمه پستی مثلثی شکل می‌شود. در حاشیه داخلی این استخوان یک برآمدگی تیغه‌ای شکل مورب وجود دارد. استخوان رجلی داخلی حاشیه شکمی کاسه چشم را تشکیل می‌دهد. این استخوان در قسمت پستی استخوان رجلی خارجی واقع شده است. حاشیه خلفی استخوان رجلی خارجی با حاشیه قدامی استخوان مربعی هم‌پوشانی دارد. رجلی خارجی تقریباً مثلثی شکل است و در قسمت خلفی گرد است. استخوان کامی دارای یک زائده در بخش میانی-خارجی و دو فرورفتگی در قسمت پستی و شکمی بخش قدامی است. این استخوان در بخش خلفی از طریق رجلی خارجی به مجموعه فک-آویز و در بخش قدامی به بخش قدامی مجموعه عصبی متصل می‌شود. سرپوش آبششی (Opercle)، پیش‌سرپوش آبششی (Preopercle)، زیرسرپوش آبششی (Su-bopercle) و میان-سرپوش آبششی (Interopercle) مجموعه استخوان‌های سرپوش آبششی را تشکیل می‌دهند (شکل B۴). سرپوش آبششی در بخش

سری فوقانی (Supraoccipital)، پس‌سری خارجی (Exoc- ciptal) و پس‌سری قاعده‌ای (Basioccipital) ناحیه پس‌سری (Occipital) را تشکیل می‌دهند. استخوان فوق پس‌سری در بخش قدامی پهن‌تر از بخش خلفی و دارای یک ستیغ (Suprao- ccipital crest) است (شکل B۲ و C). این استخوان در بخش قدامی به استخوان آهیانه متصل می‌شود. هر یک از استخوان‌های پس‌سری خارجی یک حفره شکمی دارند. استخوان قاعده‌ای پس‌سری در بخش خلفی دارای زائده حلقی خلفی است که در انتها یک تیغه عمودی دارد (شکل C۲) و از نمای شکمی نوک تیز به نظر می‌رسد (شکل A۲). استخوان قاعده‌ای پس‌سری همچنین دارای یک صفحه خردکننده شکمی (Masticatory plate) در بخش میانی است. در بخش جانبی مجموعه عصبی دو فرورفتگی مفصلی برای اتصال به استخوان فکی لامی (Hyomandibular) وجود دارد. فرورفتگی مفصلی قدامی از استخوان پروانه‌ای و بالی پروانه‌ای و فرورفتگی مفصلی خلفی از استخوان‌های پتراتیک و پرواتیک تشکیل می‌شود. در مجموعه احشایی (Branchioacr- anium)، فک بالا شامل جفت استخوان فکی (Maxilla) و پیش-فکی (Premaxilla) است (شکل A۳). استخوان پیش‌فکی در بخش قدامی و میانی پهن، و در بخش خلفی باریک و کمی روبره بالا است. بخش افقی این استخوان درازتر از بخش عمودی است. بخش قدامی استخوان فکی یک برآمدگی دارد که در قسمت داخلی آن یک زائده روبره پایین وجود دارد. بخش میانی این استخوان نیز دارای یک برآمدگی است که پهن‌ترین بخش آن را به خود اختصاص می‌دهد، این استخوان در قسمت خلفی باریک و سپس پهن است. استخوان‌های فک پایین شامل دندانانی (Dentary)، رتروآرتیکولار (Retroarticular)، کورونومکلین (Coronom- ekelian) و مفصلی (Angular) است (شکل B۴). استخوان دندانانی در بخش قدامی باریک و متمایل به داخل است. بخش خلفی این استخوان، به دلیل وجود زائده کورونوئید، پهن‌تر است و در قسمت میانی با استخوان مفصلی هم‌پوشانی دارد. بخش میانی استخوان مفصلی ضخیم و پهن است. لبه خلفی این استخوان به استخوان مربعی (Quadrat) مفصل می‌شود. یک قطعه استخوان کوچک و نازک کورونومکلین در حاشیه داخلی استخوان مفصلی



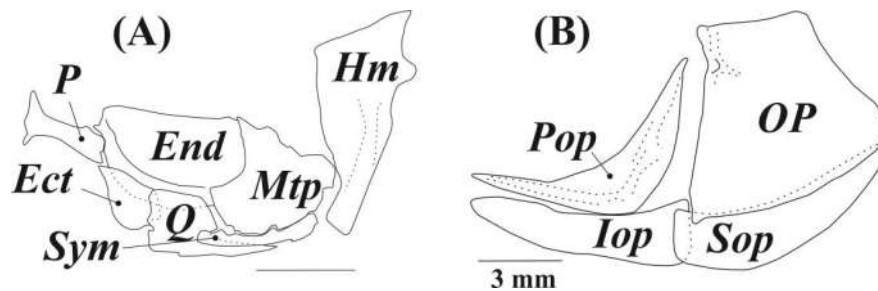
شکل ۲- A: نمای شکمی، B: نمای پشتی، C: نمای جانبی جمجمه عصبی و مجموعه استخوان‌های دورچشمی گونه *Alburnus filippii*

**Fig. 2.** A: Ventral, B: dorsal and C: lateral views of neurocranium, and circumorbital bones in *Alburnus filippii*. Abbreviations: Bo: basioccipital; Epo: epiotic; Exo: exoccipita; Fr: frontal; Io: Infraorbital element; Le: lateral ethmoid; Mp: ventral masticatory plate; Nas: nasal; Orb: orbitosphenoid; Pa: parietal; Pel: preethmoid I; Pro: prootic; pr-Pp: posterior pharyngeal process; Ps: parasphenoid; Pto: pterotic; Pts: pterosphenoi; Se: supraethmoid-ethmoid; Soc: supraoccipital; So-cr: supraoccipital crest; Spo: sphenotic; Vo: vomer.



شکل ۳ - مجموعه استخوان‌های A: فک بالا و B: فک پایین گونه *Alburnus filippii*

**Fig. 3.** A: Upper and lower B: jaws of *Alburnus filippii*. Abbreviations: An: angular; Crp: coronoid process; Cm: coronomekelian; Den: dentary; Mx: maxillae; Pmx: pre-maxillae; Rar: retroarticulare.



شکل ۴- مجموعه استخوان‌های A: فک آویز و B: سرپوش آبششی در گونه *Alburnus filippii*

**Fig. 4.** A: Suspensorium and B: opercular series of *Alburnus filippii*. Abbreviations: Ect: ectopterygoid; End: endopterygoid; Hm: hyomandibulare; Iop: interopercle; Mtp: metapterygoid; Op: opercle; P: palatine; Pop: praeopercle; Q: quadrate; Sop: subopercle; Sym: symplectic.



قدامی صاف و در حاشیه خلفی مقعر است. در لبه قدامی-پشتی این استخوان، یک فرورفتگی مفصلی برای اتصال با کندیل فکی-لامی وجود دارد. این استخوان از لبه شکمی با بخش پشتی زیرسرپوش آبخشی هم‌پوشانی دارد. استخوان زیرسرپوش آبخشی تقریباً بیضی‌شکل است و در قسمت قدامی پهن و در بخش خلفی باریک و متمایل به بالا است. استخوان پیش‌سرپوش آبخشی دو بازوی تقریباً عمودبرهم دارد که محل اتصال دو بازو، پهن‌ترین بخش استخوان را تشکیل می‌دهد. این استخوان در تمام طول خود دارای کانال حسی است. استخوان میان‌سرپوش آبخشی دراز است و در بخش خلفی پهن‌تر از بخش قدامی است و تا بخش میانی استخوان مربعی امتداد دارد.

مجموعه کمائی لامی (Hyoid arch) شامل استخوان‌های منفرد اوروهیال (Urohyal) و قاعده‌ای لامی (Basihyal)، جفت استخوان‌های تحت لامی (Hypohyal)، غضروفی لامی (-Cera tohyal)، فوق لامی (Epihyal) و بین لامی و سه جفت شعاع پایه آبخشی (Branchiostegal rays) است (شکل A5). استخوان قاعده‌ای لامی استخوانی دراز و در بخش قدامی پهن‌تر از بخش خلفی است. استخوان اوروهیال دو بخش افقی و عمودی دارد که بخش افقی در قسمت قدامی باریک و دوشاخه است و در قسمت خلفی پهن و دوشاخه می‌شود. بخش پشتی تیغه‌ای شکل و عمود بر بخش افقی است. استخوان تحت لامی دو جفت استخوان پشتی و شکمی دارد که به یکدیگر متصل می‌شوند. استخوان غضروفی لامی در بخش میانی باریک و دارای یک فرورفتگی میانی-پشتی است. استخوان فوق لامی در قسمت قدامی پهن و مثلثی شکل است و در بخش خلفی باریک می‌شود. استخوان بین لامی کوچک و گرد است و در بخش خلفی-پشتی فوق لامی واقع شده است. خارجی‌ترین شعاع پایه آبخشی بزرگ‌ترین شعاع و پهن‌تر از بقیه است که به محل اتصال استخوان‌های غضروفی آبخشی و فوق آبخشی متصل می‌شود. مجموعه استخوان‌های کمان آبخشی (Branchial apparatus) شامل پنج جفت استخوان غضروفی آبخشی (Ceratobranchial)، چهار جفت استخوان فوق آبخشی (Epibranchial)، سه جفت استخوان زیر آبخشی (Hypobranchial)، دو جفت استخوان حلقی آبخشی (Inphranchial) و سه استخوان منفرد قاعده‌ای آبخشی (Ba-

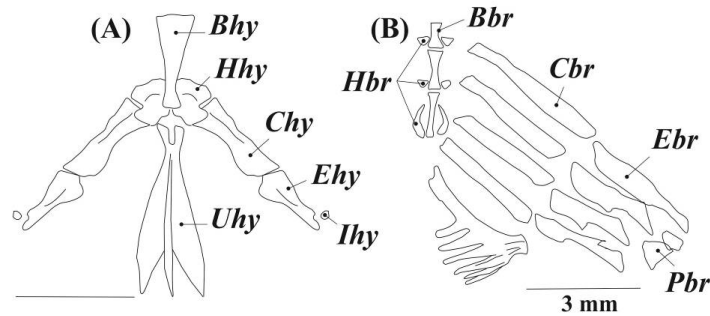
(sibbranchial) است (شکل B5). خلفی‌ترین استخوان حلقی - آبخشی نیم‌دایره‌ای، و بزرگ‌تر از قطعه قدامی است. اولین و دومین جفت استخوان قاعده‌ای آبخشی تقریباً گرد و سومین جفت باریک و دراز است. این گونه دارای دندان حلقی با فرمول ۵,۲-۲,۵ است. کمر بند سینه‌ای (Pectoral girdle) شامل استخوان‌های غرابی (Cleithrum)، فوق غرابی (Supracleithrum)، غرابی پشتی (Postcleithrum)، ترقوه (Coracoid)، ترقوه میانی (Mesocoracoid)، کتف (Scapula)، پشتی گیجگاهی (Posttemporal)، فوق گیجگاهی (Supratemporal) و رادیال‌ها (Radials) است (شکل A6). استخوان غرابی بزرگ-ترین استخوان این مجموعه، تقریباً L شکل است. برآمدگی خلفی بازوی افقی این استخوان توسعه یافته و مثلثی شکل است و یک قطعه استخوان غرابی پشتی به آن متصل می‌شود (شکل A6). در بخش خلفی بازوی عمودی استخوان غرابی، یک فرورفتگی وجود دارد که استخوان فوق غرابی در آن جای می‌گیرد. فوق غرابی تیغه-ای شکل و تقریباً دراز است و به فوق گیجگاهی متصل می‌شود. ترقوه در بخش داخلی-جانبی استخوان غرابی واقع شده، از دو بخش قدامی و خلفی به این استخوان متصل، و در بخش میانی فاقد اتصال است. استخوان ترقوه در قسمت خلفی یک برآمدگی مفصلی دارد. کتف استخوانی پهن، و در بخش میانی دارای یک حفره است. این استخوان در محل اتصال به ترقوه دارای یک برآمدگی است. استخوان ترقوه میانی دراز است و در بخش شکمی به برآمدگی‌های مفصلی دو استخوان ترقوه و کتف و در بخش پشتی به بازوی عمودی استخوان غرابی اتصال دارد. یک کانال حسی از سه استخوان فوق غرابی، پشتی گیجگاهی و فوق گیجگاهی عبور می‌کند (شکل A6). کمر بند سینه‌ای ۵ رادیال دارد که یک شعاع غیر منشعب و ۱۲ شعاع منشعب باله سینه‌ای را حمایت می‌کند.

کمر بند لگنی (Pelvic girdle)، شامل جفت استخوان‌های لگنی (Basipterygium)، استخوان Splint و رادیال‌ها (meta-pterygium, Radials) است (شکل B6). استخوان لگنی (Basipterygium) در بخش خلفی پهن است و در بخش قدامی دوشاخه می‌شود، فاصله بین این دوشاخه زیاد بود و تقریباً نیم دایره‌ای شکل است.

Downloaded from c4i2016.knu.ac.ir on 2025-04-20

[DOR: 20.1001.1.24236330.1396.4.1.7.8]

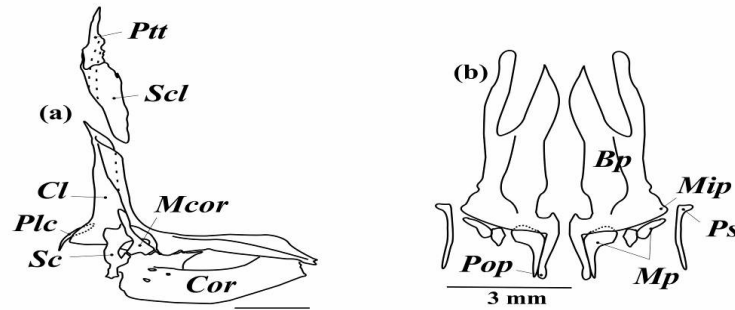
[DOI: 10.21859/acadpub.nbr.4.1.56]



شکل ۵- مجموعه استخوان‌های **A**: کمان لامي و **B**: کمان آبششی در گونه *Alburnus filippii*.

**Fig. 5. A:** Hyoid arch **B:** and branchial apparatus in *Alburnus filippii*.

Abbreviations: Bhy: basihyal; Chy: ceratohyale; Epy: epihyal; Hhy: dorsal and ventral hypohyal; Ihy: interhyal; Uhy: urohyal; Bbr: basibranchial; Cbr: ceratobranchial; Ebr: epibranchial; Hbr: hypobranchial; Pbr: inpharyngobranchial.



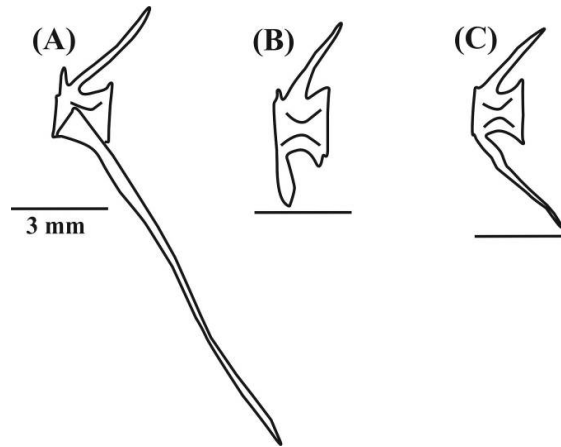
شکل ۶- استخوان‌های **A**: کمر بند سینه‌ای و **B**: کمر بند لگنی در گونه *Alburnus filippii*.

**Fig. 6. A:** Pectoral and **B:** pelvic girdles in *Alburnus filippii*.

Abbreviations: Bp: basipterygium; Cl: cleithrum; Cor: coracoid; Ps: pelvic splint; Mcor: mesocoracoid; Mip: mid lateral process of basipterygium; Mp: meta-ptyerygium (Radials); Plc: postcleithrum; Pop: posterior process of basipterygium; Ptt: posttemporal; Sc: scapula; Scl: supracleithrum.

های جانبی مهره سوم وجود ندارد و به *Tripus* تبدیل شده است. دنده‌های شکمی مهره چهارم طولی است و به سمت پایین بدن متمایل است. ناحیه جمجمه‌ای (Cranial) دارای ۲۰ جسم مهره و ناحیه دم (Caudal) دارای ۱۸ جسم مهره است (شکل ۸). زائده‌های زیگاپوفیز، شعاع خونی و عصبی مهره‌های شکمی و سینه‌ای بلندتر از مهره‌های دمی است. باله منفرد پشتی دارای سه شعاع غیرمنشعب، ده شعاع منشعب، یازده سری استخوان پتریگیوفور (*Pterygiophor*) و یک استخوان *Styloid* است و از مهره چهارده شروع می‌شود. اولین استخوان پتریگیوفور بزرگ است و دو شعاع غیرمنشعب باله پشتی را حمایت می‌کند. استخوان دیستال در دیگر پتریگیوفورها به صورت جفت است (شکل ۸A). باله مخرجی نیز دارای سه شعاع غیرمنشعب و هشت تا نه شعاع منشعب

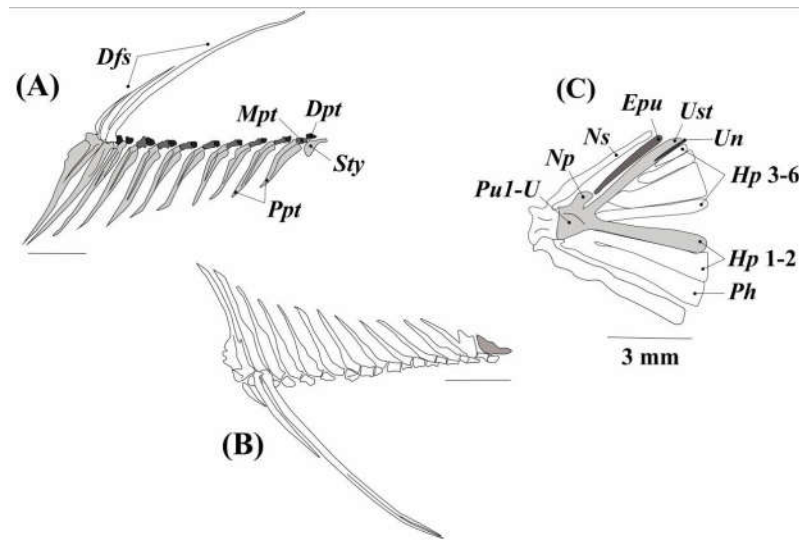
در حاشیه جانبی-داخلی این استخوان، یک فرورفتگی و در حاشیه جانبی-خارجی آن یک برآمدگی مشاهده می‌شود (شکل ۸B). کمر بند لگنی دارای سه جفت رادیال است، رادیال میانی کوچک-تر از بقیه است و داخلی‌ترین رادیال تقریباً L شکل و منفرد است. جفت استخوان *Splint* در بخش خارجی اولین شعاع غیرمنشعب باله شکمی واقع شده است که باریک و طولی است. این باله دارای یک شعاع غیرمنشعب و ۸ شعاع منشعب است. اسکلت محوری (*Axial skeleton*) این گونه در نمونه‌های تحت بررسی ۳۸ جسم مهره (شکل ۷) داشت که مهره اول تا چهارم به همراه استخوانچه‌های *Tripus*، *Scaphium*، *Intercalarium* و *Claustum* در تشکیل دستگاه و بر مشارکت دارند. دنده‌های جانبی دومین جسم مهره به سمت خلفی بدن قرار گرفته‌اند دنده-



شکل ۷- A: مهره شماره ۱۴، B: ۲۱ و C: ۲۹ ستون فقرات گونه *Alburnus filippii*.

Fig. 7. A: The 14<sup>th</sup>, B: 21<sup>st</sup> and C: 29<sup>th</sup> vertebra of *Alburnus filippii*.

Abbreviations: HPO: Hemal Postzygapophyses; HPR: Hemal Prezygapophyses; NPO: Neural Postzygapophyses; NPr: Neural Prezygapophyses.



شکل ۸- استخوان‌های A: باله پشتی، B: باله مخرجی و C: باله دم در گونه *Alburnus filippii*.

Fig. 8. A: Dorsal, B: anal and C: caudal fins in *Alburnus filippii*.

Abbreviations: Dfs: Dorsal Fin Spine; Dpt: Distal Petriophore; Mpt: Median Petriophore; Ppt: Proximal; Epu: epural; Hp1-6: hypural plates 1-6; Ns: neural spine; Np: neural process; Ph: parhypural; Pu1+u: compounded centrum; Ust: pleurostyle; Un: uroneural, Sty: styloid.

Procurent و مجموعه‌ای از زوائد استخوانی است که شامل پنج استخوان هیپورال (Hypral)، استخوان‌های منفرد ایپورال (Epural)، پارهیپورال (Parhypural)، پلئوراستیل (Pleurostile) و اورونئورال (Uroneural) است (شکل ۸C). در بخش قدامی-شکمی استخوان پارهیپورال، یک زائده زاویگ آپوفیز

دوازده سری استخوان پتریگیوفور و یک استخوان استیلوئید (Styloid) دارد و از مهره هجدهم شروع می‌شود. اولین پتریگیوفور دو شعاع ابتدایی را حمایت می‌کند. استخوان دیستال مانند باله پشتی در دیگر پتریگیوفورها جفت است (شکل ۸B). اسکلت باله دم متشکل از آخرین جسم مهره، شعاع‌های اصلی و



*A. filippii* و *A. mossulensis* کوتاه است در حالی که در *A. amirkabiri*، *A. atropatena* و *A. chalcoides* نوک تیز است. در گونه‌های *A. amirkabiri* و *A. atropatena* دومین مهرهٔ بالهٔ دمی دو خار عصبی دارد (Jalili, 2015)، حال آنکه در گونهٔ تحت مطالعه فقط یک خار عصبی مشاهده شد. به علاوه، زائدهٔ زایگ آپوفیز استخوان پار هیپورال تنها در گونه‌های *A. mossulensis* و *A. atropatena* توسعه یافته است. در گونهٔ تحت مطالعه، تعداد یازده استخوان پتریگیوفور و یک استخوان استیلویید در بالهٔ پشتی وجود دارد، اما در دیگر گونه‌های متعلق به این جنس نه سری استخوان پتریگیوفور و یک استخوان استیلویید در این باله مشاهده می‌شود (Jalili et al., 2015a, b). تعداد استخوان‌های دورچشمی از جمله صفاتی است که در این جنس دارای تنوع بین گونه‌ای و جمعیتی است و بین چهار تا هفت عدد متغیر است (Mousavi-Sabet et al., 2014) اما تفاوت مشاهده شده در شکل استخوان‌های دورچشمی در بین گونه‌های این جنس درخور توجه است. چهارمین قطعهٔ استخوان زیرچشمی در گونهٔ تحت مطالعه کوچک است در حالی که در دیگر گونه‌های این جنس مانند *A. mossulensis* و *A. amirkabiri* این قطعه بزرگ و پهن است (Jalili et al., 2015a, b).

در نتیجه‌گیری کلی، می‌توان بیان داشت که گونهٔ *A. filippii* بر اساس مجموعه‌ای از ویژگی‌های استخوانی، شامل تیزبودن زائدهٔ میانی استخوان فکی، وجود تمایل به بالا در زائدهٔ کورونوئید استخوان دندانی، برآمده بودن حاشیهٔ قدامی استخوان فکی لامی، بادبزی شکل بودن بخش قدامی استخوان قاعده‌ای لامی، تیزبودن بخش خلفی استخوان پیش‌ومر، کوچک بودن چهارمین قطعهٔ استخوان زیرچشمی و وجود تعداد یازده استخوان پتریگیوفور در ساختار بالهٔ پشتی، از دیگر گونه‌های این جنس در ایران قابل تشخیص است و دو ویژگی آخر مختص گونهٔ *A. filippii* هستند که می‌تواند صفات استخوان‌شناختی اختصاصی این گونه تلقی شود.

### سپاسگزاری

از دانشگاه تهران به واسطهٔ حمایت مالی این تحقیق تشکر و قدردانی می‌شود.

مشاهده می‌شود. این باله شش شعاع Procurent پشتی و چهار تا پنج شعاع Procurent شکمی و چهارده-شانزده شعاع اصلی دارد.

### بحث

مقایسهٔ ساختار استخوانی ماهی کولی کورا، *A. filippii*، با گونه‌های *A. amirkabiri*، *A. mossulensis*، *A. chalcoides*، *A. atropatena* تفاوت‌هایی را در ساختار فک بالا و پایین، استخوان‌های فک آویز، قاعده‌ای لامی، جمجمهٔ عصبی و باله‌ها نشان داد. زائدهٔ میانی استخوان فکی در گونه‌های *A. filippii*، *A. mossulensis* و *A. chalcoides* تیز است در حالی که در گونه‌های *A. amirkabiri* و *A. atropatena* کوتاه و پهن است (Jalili et al., 2015 a, b; Jalali, 2013). در گونهٔ *A. filippii* تقریباً مشابه گونه‌های *A. mossulensis* و *A. amirkabiri* (Jalili et al., 2015)، زائدهٔ کورونوئید استخوان دندانی اندکی متمایل به بالا است، اما در گونه‌های *A. chalcoides* و *A. atropatena* این زائده به عقب متمایل است. حاشیهٔ قدامی استخوان فکی لامی در گونه‌های *A. filippii*، *A. mossulensis* (Jalili et al., 2015a) و *A. amirkabiri* (Jalili et al., 2015) برآمده است، ولی در گونه‌های *A. atropatena* و *A. chalcoides* حاشیهٔ قدامی این استخوان صاف است (Jalali, 2013). حاشیهٔ خلفی و پشتی استخوان سرپوش آبخشی در گونهٔ *A. filippii* مانند گونهٔ *A. atropatena* مقعر است، در حالی که در گونهٔ *A. mossulensis* این بخش از استخوان صاف است. این صفت در اعضای متعلق به جنس *Alburnus* دارای تنوع بین گونه‌ای است (Jalili et al., 2015). استخوان قاعده‌ای لامی نیز تفاوت‌هایی در بین گونه‌های این جنس نشان داد، به طوری که در گونهٔ *A. filippii* این استخوان در بخش خلفی باریک، و در قسمت قدامی پهن و بادبزی شکل می‌شود، اما در گونه‌های *A. mossulensis* و *A. amirkabiri* این استخوان دراز است و تقریباً در تمام طول خود عرض یکسان دارد (Jalili et al., 2015). تفاوت‌های مشاهده شده در شکل استخوان پیش‌ومر جمجمهٔ عصبی و ساختار باله‌های پشتی و دمی گونه‌های تحت مطالعه شامل موارد زیر است: بخش خلفی استخوان پیش‌ومر در

## REFERENCES

- Abbasi, K., Valipour, A., Talebi Haghighi, D., Sarpanah, A. and Nezami, Sh.** 1999. Atlas of Iranian Fishes, Guilan Inland Waters. – Guilan Fisheries Research Centre, Rasht. 113 pp.
- Abdoli, A. and Naderi, M.** 2009. Biodiversity of fishes of the southern basin of the Caspian Sea. – Abzian Scientific Publications, Tehran. 243 pp.
- Berg, L.S.** 1925. Opisanie novogo vida roda *Alburnus* (Pisces) iz basseina Oz. Urmii [Description of a new species of the genus *Alburnus* (Pisces) from the basin of Lake Urmia]. – Ezhegodnik Zoologicheskogo Instituta Akademii Nauk SSSR, 26: 213-214.
- Bogutskaya, N.G., Kucuk, F. and Unlu, E.** 2000. *Alburnus baliki*, a new species of cyprinid fish from the Manavgat River system, Turkey. – Ichthyol. Explor. Freshw. 11: 55-64.
- Coad, B.W.** 2009c. *Alburnus zagrosensis* n. sp., a new species of fish from the Zagros Mountains of Iran (Actinopterygii: Cyprinidae). – Zool. Middle. East. 48: 63-70.
- Coad, B.** 2015. Fresh water fishes of Iran. – Retrieved from <http://www.briancoad.com>.
- Eagderi, S. and Adriaens, D.** 2010a. Head morphology of the duckbill eel, *Hoplunnis punctata* (Regan, 1915; Nettastomatidae: Anguilliformes) in relation to jaw elongation. – Zool. 113: 148-157.
- Eagderi, S. and Adriaens D.** 2010b. Cephalic morphology of *Pythonichthys macrurus* (Heterenchelyidae: Anguilliformes): specializations for head-first burrowing. – J. Morphol. 271: 1053-1065.
- Helfman, G.S., Collette, B.B., Facey, D.E. and Bowen, B.W.** 2009. The diversity of fishes: biology, evolution, and ecology. – Blackwell Publishing. UK, Oxford. 736 pp.
- Heckel, J.J.** 1843a. Abbildungen und beschreibungen der fische syriens nebst einer neuen classification und charakteristik sämmtlicher gattungen der cyprinen. – Stuttgart 109 pp. In German.
- Heckel, J.J.** 1843b. In: Reisen in europa, asien und afrika, mit besonderer rücksicht auf die naturwissenschaftlichen Verhältnisse der betreffenden länder, unternommen in den Jahren 1835 bis 1841. Russegger, J. (ed), Schweitzerbart'sche Verlagsbuchhandlung. – Stuttgart 1: 991-1099.
- Jalali Roshan, S.,** 2013. Taxonomic study of three species of the genus *Alburnus* (*A. chalcoides*, *A. atropatena*, *A. mossulensis*) in Iran using geometric morphometric and osteological methods. – M.Sc. thesis, University of Tehran, Karaj, Iran.
- Jalili, P., Eagderi, S. and Azimi, H. and Mousavi-Sabet, H.** 2015a. Osteological description of the southern king fish, *Alburnus mossulensis* from Iranian part of the Tigris River drainage. – ABAH Bioflux. 7: 113-121.
- Jalili, P., Eagderi, S., Nasri, M. and Mousavi-Sabet, H.** 2015b. Descriptive osteology of *Alburnus amirkabiri* (Cypriniformes: Cyprinidae), a newly described species from Namak Lakebasin. Central of Iran. – Bull. Iraq Nat. Hist. Mus. 13: 51-62.
- Jalili, P.** 2015. Phylogeny of the genus of Iranian Cyprinids using osteological characteristics. – MSc Thesis, University of Tehran, Iran.
- Jouladeh-Roudbar, A. Vatandous S., Eagderi, S., Jafari-Kenari S. and Mousavi-Sabet, H.** 2015. Freshwater fishes of Iran; an updated checklist. – AACL Bioflux. 8: 855-909.
- Kessler, K.F.** 1877. Ryby, vodyashchiesya i vstrechayushchiesya v Aralo-kaspiiskoi ikhtiologicheskoi oblasti [Fishes of the Aral-Caspian-Pontic Ichthyological Region]. – Trudy Aralo-kaspiiskoi ekspeditsii, Sankt-Peterburg, 4: 1-360, pls. I-VIII.
- Kiabi, B.H., Abdoli, A. and Naderi, M.** 1999. Status of the fish fauna in the South Caspian Basin of Iran. – Zool. Middle. East. 18: 57-65.
- Kottelat, M. and Freyhof, J.** 2007. Handbook of European freshwater fishes. – Kottelat, Cornol, Switzerland and Freyhof, Berlin, Germany. 646 pp.
- Mohadasi, M., Shabanipour, N. and Eagderi, S.** 2013. Habitat-associated morphological divergence in four Shemaya, *Alburnus chalcoides* (Actinopterygii: Cyprinidae) populations in the southern Caspian Sea using geometric morphometrics analysis. – Int. J. Aquat. Biol. 1: 82-92.
- Mohammadian-Kalat, T., Aliabadian, M. and Esmaili H.R.** 2013. Biosystematics of *Alburnus* in Iran using morphologic and molecular methods. – The First Iranian Conference of Ichthyology, Isfahan University of Technology, 81 pp.
- Mousavi-Sabet, H., Vatandoust, S., Khataminejad, S., Eagderi, S., Abbasi, K., Nasri, M., Jouladeh, A. and Vasil'eva E.D.** 2015. *Alburnus amirkabiri* (Teleostei), a New Species of Shemaya from the Namak Lake Basin, Iran. – J. Ichthyol. 55: 40-52.
- Nasri, M., Keivany, Y. and Dorafshan, S.** 2013. Comparative Osteology of Lotaks, *Cyprinion kais* and *C. macrostomum* (Cypriniformes, Cyprinidae), from *Godark-hosh* River, Western Iran. – J. Ichthyol. 53: 455-463.
- Rojo, A.L.** 1991. Dictionary of Evolutionary Fish Osteology. – CRC Press. 280 pp.
- Taylor, W.R. and Van Dyke, G.C.** 1985. Revised procedures for staining and clearing small fishes and other vertebrates for bone and cartilage study. – Cymbium. 9: 107-119.

\*\*\*\*\*

## How to cite this article:

Nikmehr, N., Eagderi, S. and Jalili, P. 2017. Skeletal structure of Kura bleak, *Alburnus filippii* (Kessler, 1877), in South Caspian Sea basin. – Nova Biol. Rep. 4: 55-64.

نیکمهر، ن.، ایگدری، س. و جلیلی، پ. ۱۳۹۶. ساختار استخوانی کولی کورا گونه *Alburnus filippii* (Kessler, 1877) در حوضه جنوبی دریای خزر. – یافته‌های نوین در علوم زیستی ۴: ۵۵-۶۴.