Nova Biologica Reperta 7(2): 177-184 (2020)
Print ISSN: 2423-6330/Online ISSN: 2476-7115
https://nbr.khu.ac.ir; Kharazmi University Press; DOI: 10.29252/nbr.7.2.177

**یافته‌های نوین در علوم زیستی**
جلد ۷، شماره ۲، صفحات ۱۷۷ الی ۱۸۴ (۱۳۹۹)
انتشارات دانشگاه خوارزمی

[ Downloaded from c4i2016.khu.ac.ir on 2024-10-12 ]
[ DOR: 20.1001.1.24236330.1399.7.2.3.7 ]
[ DOI: 10.52547/nbr.7.2.177 ]

# بررسی هیستولوژیک و بیوشیمیایی اثر عصاره هیدرواتانولی نسترن کوهی بر مسمومیت کلیوی القاشده با جنتامایسین

**سیامک یاری، زهرا شجاعی، سمانه خدابنده‌لو و سپیده سعیدی**
گروه زیست شناسی، دانشکده علوم، دانشگاه بوعلی سینا، همدان، ایران
مسئول مکاتبات: سیامک یاری، s.yari@basu.ac.ir

**چکیده.** جنتامایسین آنتی‌بیوتیکی است که به‌طور وسیعی علیه عفونت‌های گرم‌منفی استفاده می‌شود. اما کاربرد کلینیکی آن به علت مسمومیت کلیوی محدود شده‌است. استرس اکسیداتیو نقش مهمی در مسمومیت القاشده با جنتامایسین دارد. مطالعات نشان داده است که میوه گیاه نسترن کوهی دارای اثرات آنتی‌اکسیدانی، ضدجهشی و ضدسرطانی است. هدف از این مطالعه، بررسی تاثیر حمایتی عصاره میوه نسترن کوهی بر مسمومیت کلیوی القا شده با جنتامایسین در رَت‌ها است. سی سر رَت نژاد ویستار به پنج گروه تقسیم شدند که شامل: گروه اول (گروه کنترل): ۱ میلی‌لیتر نرمال سالین به شکل دهانی، گروه دوم: ۱۰۰ میلی‌گرم به ازای هر کیلوگرم وزن بدن جنتامایسین به صورت درون صفاقی، گروه سوم: ۲۰۰ میلی‌گرم به ازای هر کیلوگرم وزن بدنی عصاره میوه نسترن کوهی و به دنبال آن ۱۰۰ میلی‌گرم به ازای هر کیلوگرم وزن بدنی جنتامایسین، گروه چهارم: ۴۰۰ میلی‌گرم به ازای هر کیلوگرم وزن بدنی عصاره میوه نسترن کوهی و به دنبال آن ۱۰۰ میلی‌گرم به ازای هر کیلوگرم وزن بدن جنتامایسین و گروه پنجم: دریافت ۴۰۰ میلی‌گرم به ازای هر کیلوگرم وزن بدنی عصاره میوه‌ی نسترن کوهی به تنهایی و به صورت دهانی. نفروتوکسیسیتی بوسیله میکروسکوپ نوری از لحاظ هیستوپاتولوژیکی بررسی شد و از نظر بیوشیمیایی سطح اوره و کراتینین سرم خون مورد ارزیابی قرار گرفت. وزن نسبی کلیه در گروه تیمار با جنتامایسین نسبت به گروه کنترل، به شکل معنی‌داری ($p<0.05$) افزایش یافت، درحالی‌که افزودن عصاره نسترن کوهی، شاخص وزن نسبی کلیه را به نزدیک سطح کنترل کاهش داد. در حیواناتی که با جنتامایسین تیمار شده بودند، سطح اوره سرمی و کراتینین نسبت به گروه کنترل به شکل معنی‌داری ($p<0.001$) افزایش یافت. در صورتی‌که تیمار همزمان با عصاره نسترن کوهی با دوز بالا (۴۰۰ میلی‌گرم به ازای هر کیلوگرم وزن بدن) و جنتامایسین، شاخص‌های بیوشیمیایی نشانگر مسمومیت کلیوی را که شامل اوره و کراتینین بودند را به شکل معنی‌داری کاهش داد. بررسی هیستومورفولوژیکی، نکروز و غیراپی‌تلیالی‌شدن سلول‌های لوله پیچیده نزدیک واقع در قشر کلیه استازیس گلومرولی و ارتشاح سلول‌های التهابی به قشر کلیه‌ها را در نتیجه تیمار با جنتامایسین نشان داد. این درحالی است که تیمار همزمان با عصاره نسترن کوهی و جنتامایسین، تخریب بافتی را کاهش داد. این مطالعه نشان داد که عصاره نسترن کوهی اثر حمایتی بر تخریب کلیوی القاشده با جنتامایسین دارد. لذا، این مکمل به عنوان یک آنتی‌اکسیدانت تخریب کلیوی ناشی از تیمار با جنتامایسین را کاهش داد.

**واژه‌های کلیدی.** اوره، جنتامایسین، رَت، کراتینین، کلیه

# The histological and biochemical study on the effects of hydro-ethanolic extract of *Rosa canina* on gentamicin-induced nephrotoxicity

**Siamak Yari, Zahra Shojaie, Samaneh Khodabandehlu & Sepideh Saiedi**
Department of Biology, Faculty of Science, Bu-Ali Sina University, Hamedan, Iran
Correspondent author: Siamak Yari, s.yari@basu.ac.ir

**Abstract.** Gentamicin (GM) is an antibiotic widely used against gram-negative infections. However, its clinical application is limited due to its nephrotoxicity. Oxidative stress plays an important role in the nephrotoxicity of gentamicin. Previous studies showed that *Rosa canina* L. (RC) fruits possess antioxidant, antimutagenic and anticarcinogenic effect. The aim of this study was to investigate the protective effect of RC on GM-induced nephrotoxicity in rats. Thirty male Wistar rats were divided into five groups and treated as follows: Group 1 (control group) was treated by the oral administration of 1 ml normal saline, Group 2 was treated by a 100 mg/Kg (B.W) dose of GM intraperitoneally, Group 3 was treated by oral administration of 200 mg/Kg (B.W) of RC followed by a 100 mg/Kg (B.W) dose of GM intraperitoneally, Group 4 was treated by oral administration of 400 mg/Kg (B.W) RC followed by a

Received 29.09.2018/ Revised 25.01.2020/ Accepted 02.02.2020/ Published 01.07.2020
دریافت: ۱۳۹۷/۰۹/۲۹/ اصلاح: ۱۳۹۸/۱۱/۰۵/ پذیرش: ۱۳۹۸/۱۱/۱۳/ انتشار: ۱۳۹۹/۰۴/۱۱

100 mg/Kg (B.W) of GM intraperitoneally, and Group 5 was treated by oral administration of 400 mg/Kg (B.W) of RC. The nephrotoxicity observed in each group was histopathologically evaluated by light microscopy and biochemically evaluated by measuring the levels of creatinine and urea in the blood serum. The relative weight of kidney in each gentamicin-treated animals in the group 2 was increased in comparison with those in the control group ($p<0.05$), however, the administration of RC extract decreased the kidney somatic index toward the normal level. While the animals treated with gentamicin showed significantly higher levels of serum urea and creatinine ($p<0.001$), simultaneous coadministration of GM with a high dose of RC (400 mg/Kg (B.W) ameliorated the biochemical indices of nephrotoxicity, showing the significant decrease in the levels of serum creatinine and urea. In addition, Histomorphological examination showed that the rats treated with GM suffered necrosis and desquamation of tubular epithelial cells, glomerular stasis and inflammatory cell infiltration in renal cortex, while simultaneous administration of RC and GM reduced those histologically damages. It could be concluded that the administration of RC showed a protective effect on the rat kidney by preventing renal damages induced by GM, therefore, the RC-based supplements could be proposed to minimize the GM-induced renal damages.

**Keywords.** creatinine, gentamicin, kidney, rat, urea

## مقدمه

آنتی‌بیوتیک‌های آمینوگلیکوزیدی که یکی از مهم‌ترین آن‌ها، جنتامایسین است، به شکل گسترده‌ای در درمان عفونت‌های ایجاد شده با باکتری‌های گرم‌منفی مورد استفاده قرار می‌گیرند. ساختار کاتیونی این نوع آنتی بیوتیک‌ها نقش اساسی در سمیّت آن‌ها دارد (Chen & Kaye, 2009). مسمومیت ایجاد شده با این نوع آنتی‌بیوتیک‌ها بیشتر از همه، سیستم شنوایی و دفعی را تحت تاثیر قرار می‌دهد. در واقع این دو، اندام‌هایی هستند که این آنتی بیوتیک‌ها پس از مصرف، بیش‌ترین تجمّع را در آن‌ها دارند (Moore et al., 1987). با وجود اثرات سوء این آنتی‌بیوتیک‌ها، هنوز یکی از روش‌های درمانی در برابر عفونت‌های شدید ایجاد شده با باکتری‌های گرم‌منفی هستند که این امر بواسطه پایداری شیمیایی آن‌ها، تاثیر سریع بر باکتری‌ها، عملکرد، مقاومت دارویی کم و هزینه پایین آن‌ها است (Edson & Terrell, 1999). با اینکه جنتامایسین بیشترین سمیت کلیوی را ایجاد می‌کند با این‌حال هنوز داروی انتخابی اصلی از لحاظ کلینیکی است. علاوه بر استفاده‌های کلینیکی، این دارو برای ایجاد مدل مناسب در نفروتوکسیستی القاشده با داروها مورد استفاده قرار می‌گیرد (Carlier et al., 1982; Kacew & Bergeron, 1990; Laurent et al., 1990). مکانیسم دقیقی برای سمیت کلیوی ایجادشده با جنتامایسین شناخته نشده است؛ با این‌حال به نظر می‌رسد یکی از عوامل اصلی سمیت ایجادشده با جنتامایسین و سایر آنتی‌بیوتیک‌های آمینوگلیکوزیدی، تولید گونه‌های فعال اکسیژن (Reactive Oxygen Species=ROS) در درون سلول‌های هدف است (Al-Majed et al., 2002).

تحقیقات نشان داده است که استفاده از ترکیبات آنتی‌اکسیدانی طبیعی و سنتتیک می‌تواند از ایجاد استرس اکسیداتیو القاشده با جنتامایسین ممانعت به‌عمل آورد. از جمله این ترکیبات که مطالعات بر روی تاثیرات حمایتی آن‌ها برعلیه مسمومیت کلیوی ایجادشده با جنتامایسین صورت گرفته است می‌توان به لیپوئیک اسید، اِل-آرژینین، روغن ماهی، عصاره سیر، ترکیبات کارتنوئیدی و انواع ویتامین‌ها اشاره کرد (Abdel-Naim et al., 1999; Parlakpinar et al., 2005; Pedraza-Chaverrí et al., 2003; Maldano et al., 2003).

سرده رُز دارای ۱۰۰ گونه است که در اکثر مناطق اروپا، آسیا، خاورمیانه و آمریکای شمالی گسترش پیدا کرده است (Nilsson, 1997). گیاه نسترن کوهی (*Rosa canina*) یک گیاه درختچه‌ای به ارتفاع تقریبی ۳/۵ متر است. میوه‌های این گیاه به هنگام رسیدن قرمزرنگ هستند (Ercisli, 2005). میوه نسترن کوهی دارای ترکیبات فعال بیولوژیکی شامل قندها، اسیدهای آلی، پکتین‌ها، ترکیبات فلاونوئیدی، تانن، اسیدهای چرب، ترکیبات کارتنوئیدی و ویتامین‌ها به‌خصوص ویتامین C است (Demir & Özcan, 2001; Orhan et al., 2009). مطالعات نشان داده است که محتوای ویتامین C موجود در میوه نسترن کوهی بیشترین مقدار را در بین میوه‌ها و سبزیجات دارا است و مقدار آن ۳۰ الی ۱۳۰۰ میلی‌گرم در ۱۰۰ گرم میوه نسترن کوهی است (Ercişli & Eşitken, 2004; Ziegler et al., 1986). میوه نسترن کوهی در طب سنتی در درمان عفونت‌ها به عنوان مدر و هم‌چنین در بهبود درد مفاصل مورد استفاده قرار می‌گیرد (Chrubasik et al., 2006; Willich et al., 2010). مطالعات تجربی نشان داده است که عصاره میوه این گیاه دارای خواص ضدالتهابی، ضدباکتریایی، ضددیابتی و همچنین آنتی‌موتاژنیک است (Orhan et al., 2009; Yi et al., 2007). باتوجه به حضور مواد ذکرشده در میوه این گیاه و همچنین کاربردهای دارویی این گیاه در طب سنتی، هدف از این مطالعه بررسی تاثیر عصاره هیدرواتانولی میوه نسترن کوهی بر مسمومیت کلیوی القاشده با جنتامایسین است.



[ Downloaded from c4i2016.khu.ac.ir on 2024-10-12 ]
[ DOR: 20.1001.1.24236330.1399.7.2.3.7 ]
[ DOI: 10.52547/nbr.7.2.177 ]

## مواد و روش‌ها

**حیوانات آزمایشگاهی و طراحی آزمایش:** در این مطالعه از رَت نژاد ویستار با وزن تقریبی ۲۰۰ گرم استفاده شد. حیوانات در شرایط استاندارد از نظر دوره روشنایی-تاریکی، دما (۲۵ درجه سانتی‌گراد) و رطوبت نگه‌داری شدند و دسترسی نامحدود به آب و غذا داشتند. موازین اخلاقی کار با حیوانات آزمایشگاهی که مورد تأیید کمیته اخلاق گروه زیست‌شناسی دانشگاه بوعلی‌سینا همدان بود، هنگام کار با حیوانات رعایت شد. حیوانات آزمایشگاهی به پنج گروه و هر گروه شامل ۶ سر رَت تقسیم شدند: گروه اول (کنترل): دریافت ۱ میلی-لیتر نرمال سالین به روش دهانی، گروه دوم (جنتامایسین): دریافت ۱۰۰ میلی‌گرم جنتامایسین به ازای هر کیلوگرم وزن بدن به صورت درون‌صفاقی، گروه سوم (جنتامایسین + دوز پایین عصاره): دریافت هم زمان ۱۰۰ میلی‌گرم جنتامایسین به ازای هر کیلوگرم وزن بدن از طریق تزریق درون صفاقی و ۲۰۰ میلی‌گرم به ازای هر کیلوگرم وزن بدن از عصاره میوه نسترن کوهی از طریق دهانی، گروه چهارم (جنتامایسین + دوز بالای عصاره): دریافت هم‌زمان ۱۰۰ میلی‌گرم جنتامایسین به ازای هر کیلوگرم وزن بدن از طریق تزریق درون صفاقی و ۴۰۰ میلی‌گرم عصاره میوه نسترن کوهی به ازای هر کیلوگرم وزن بدن از طریق دهانی، گروه پنجم (عصاره تنها): دریافت ۴۰۰ میلی‌گرم عصاره میوه نسترن کوهی به ازای هر کیلوگرم وزن بدن از طریق دهانی.

پس از طی شدن دوره مطالعه (۱۰ روز)، حیوانات با تزریق فنوباربیتورات کشته‌شدند. کلیه‌ها بلافاصله خارج شدند و پس از شستشو، توزین شدند. کلیه‌های خارج‌شده پس از شستشو با سالین سرد به فرمالین بافری خنثی ۱۰ درصد منتقل شدند. همچنین خون رَت‌ها پس از بیهوشی، جمع‌آوری شد و پس از جداکردن سرم، نمونه‌ها به فریزر منهای ۷۰ درجه سانتی‌گراد منتقل شدند تا برای سنجش میزان اوره و کراتینین مورداستفاده قرار گیرند.

**تهیه عصاره گیاهی**

میوه گیاه نسترن کوهی از زیستگاه‌های طبیعی خود در استان آذربایجان‌شرقی در مهرماه سال ۱۳۹۶ جمع‌آوری شد. بخش گوشتی میوه نسترن کوهی از هسته‌ها جدا شدند و با آسیاب برقی آسیاب شدند. استخراج عصاره از ۲۵ گرم پودرخشک گیاه با ۳۰۰ میلی‌لیتر اتانول ۷۰ درصد و به‌وسیله دستگاه استخراج کننده سوکسله به‌مدت ۶ ساعت انجام شد. به‌منظور حذف ذرات ریز عصاره از کاغذ صافی واتمن استفاده شد. سپس عصاره‌ها تا زمان استفاده داخل فریزر (۲۰- درجه سانتی‌گراد) نگهداری شدند.

**تعیین وزن نسبی کلیه‌ها**

پس از خارج نمودن کلیه از بدن رَت‌ها، کلیه‌ها توزین شدند و با توجه به فرمول زیر وزن نسبی کلیه‌ها تعیین شد.

وزن نسبی کلیه‌ها = (وزن هرکدام از کلیه‌ها ÷ وزن بدن) × ۱۰۰

**بررسی‌های هیستولوژیکی**

نمونه‌های بافتی تهیه شده از هر یک از کلیه‌های متعلق به گروه‌های مختلف پس از خارج نمودن از بدن حیوانات مورد مطالعه، در فرمالین خنثی‌شده بافری ۱۰ درصد تثبیت شدند پس از گذشت ۲۴ ساعت نمونه‌ها با استفاده از محلول‌های اتانولی با درجات صعودی آبگیری شدند و پس از شفاف‌سازی، با استفاده از پارافین، نمونه‌ها قالب‌گیری شدند. در ادامه، با استفاده از میکروتوم، برش‌هایی با ضخامت ۵ میکرومتر از نمونه‌های بافتی تهیه شد و سپس برش‌های تهیه‌شده پارافین‌زدایی شد و با استفاده از رنگ‌های هماتوکسین و ائوزین، رنگ‌آمیزی شدند (Abdel-Raheem et al., 2009) و با استفاده از میکروسکوپ نوری (زایس) بررسی شدند و عکس‌برداری از بخش‌های مورد مطالعه صورت گرفت. در ادامه رتبه‌بندی تغییرات هیستولوژیکی صورت گرفت (Abdel-Raheem et al., 2009).

پارامترهایی که در برش‌های بافتی گروه‌های مختلف مورد بررسی قرار گرفت شامل موارد زیر هستند:

۱) نکروزتوبولی، ۲) ارتشاح سلول‌های التهابی، ۳) فیبروز بافت بینابینی، ۴) ناهنجاری‌های شکلی موجود در گلومرول‌ها، ۵) رویت stasis در بافت بینابینی و گلومرولی.

در ادامه رتبه‌بندی بر اساس میزان هر یک از موارد فوق به ترتیب پیش‌رو صورت گرفت: رتبه صفر: بدون هیچ‌گونه آسیب بافتی؛ رتبه یک: آسیب متوسط و توزیع منطقه‌ای آسیب‌ها در کمتر از ۲۵ درصد از کل بافت مورد مطالعه؛ رتبه دو: آسیب شدید بین ۲۵ تا ۵۰ درصد؛ رتبه سه: آسیب بسیار شدید و بیش از ۵۰ درصد.

**سنجش اوره و کراتینین موجود در سرم**

میزان اوره با استفاده از روش Berthelout و با کیت تشخیصی شرکت پارس‌آزمون سنجیده شد. به طورخلاصه اوره در حضور آب و اوره‌آز، آمونیاک و دی‌اکسیدکربن تولید می‌کند. در ادامه یون‌های آمونیاک در حضور سالسیلات و هیپوکلریت، رنگ سبز تولید می‌کنند که جذب نوری محلول سبزرنگ در طول موج ۵۷۸ نانومتر خوانده می‌شود (Francis et al., 2002). میزان کراتینین سرم با روش Jaffe و با کیت پارس‌آزمون، سنجش شد. کراتینین در حضور محلول بازی پیکریک اسید تولید رنگ آجری می‌کند و جذب نوری محلول‌های رنگی مختلف در طول موج ۴۹۶ نانومتر سنجیده می‌شود (Srinivasan et al., 2015) و کراتینین سرم خون رَت‌های متعلق به گروه‌های مختلف تیماری با استفاده از کیت تشخیصی (شرکت پارس آزمون) مورد نظر سنجش شد.



[ Downloaded from c4i2016.khu.ac.ir on 2024-10-12 ]
[ DOR: 20.1001.1.24236330.1399.7.2.3.7 ]
[ DOI: 10.52547/nbr.7.2.177 ]

**آنالیز آماری**

داده‌های بدست آمده با استفاده از نرم‌افزار SPSS صورت گرفت. توزیع نرمال داده‌ها بااستفاده از آزمون Shapiro-Wilk و مقایسه میانگین‌ها با استفاده از آزمون One-Way ANOVA انجام شد. نتایج مقایسه میانگین‌ها با استفاده از نرم‌افزار Excel رسم شد.

## نتایج

**بررسی تغییرات وزن نسبی کلیه در گروه‌های مختلف:** نتایج بررسی تغییرات وزن نسبی کلیه در گروه‌های مختلف نشان داد که وزن نسبی کلیه‌ها در گروه تیمار با جنتامایسین به میزان معنی‌داری نسبت به گروه کنترل افزایش یافت. در گروه جنتامایسین + دوز پایین عصاره نیز افزایش معنی‌دار وزن نسبی کلیه‌ها نسبت به وزن آن‌ها در گروه کنترل مشاهده شد. این درحالی است که در گروه تیمار با جنتامایسین و دوز بالای عصاره وزن نسبی کلیه‌ها نسبت به میزان آن‌ها در گروه کنترل، افزایش چندانی نداشت و افزایش آن معنی‌دار نبود. تیمار با عصاره تنها نیز میزان وزن نسبی کلیه‌ها را افزایش نداد (شکل ۱ A).

**بررسی‌های هیستولوژیکی در گروه‌های مختلف**

بررسی‌های هیستولوژیکی برش‌های بافتی تهیه شده از کلیه رَت-های متعلق به گروه‌های آزمایشی مختلف نشان داد که در گروه کنترل، بافت کلیه ساختار طبیعی و منظمی دارد و بخش‌های مختلف آن دارای اندازه‌های طبیعی و نرمال هستند. بررسی اسلایدهای تهیه شده از بافت کلیه رَت‌های متعلق به گروه جنتامایسین نشانگر تغییرات پاتولوژیکی بارزی در بافت کلیه به ویژه در بخش قشری کلیه است (شکل ۲ B). با توجه رتبه‌بندی ذکر شده در بخش مواد و روش‌ها، میزان آسیب بافتی کلیه، در گروه‌های مختلف رتبه‌بندی شد و در جدول ۱ ارایه شد. از جمله این آسیب‌های بافتی که برخی از آن‌ها به عنوان ملاک‌های مورد نظر در رتبه‌بندی مورد استفاده قرار گرفتند، می‌توان اتساع توبول‌ها، وجود کاست در لومن توبول‌ها، Glomerular Stasis، هم‌چنین غیراپی‌تلیالی‌شدن توبول‌ها، ارتشاح سلول‌های التهابی در بافت بینابینی و هم‌چنین در برخی موارد فیبروز در بافت بینابینی، اشاره کرد. همان‌طورکه در شکل ۲ C مشاهده می‌شود بسیاری از آسیب‌های بافتی مذکور در برش‌های تهیه‌شده از بافت کلیه متعلق به گروه جنتامایسین + عصاره دوز پایین، نیز مشاهده می‌شوند. با توجه به همین موارد مشاهده شده، در جدول رتبه‌بندی میزان آسیب بافتی نیز، در بسیاری از موارد تحت بررسی، رتبه‌ای نزدیک به رتبه آسیب بافتی مشاهده شده در گروه جنتامایسین را دارا است. این درحالی است که تیمار با دوز بالای عصاره (۴۰۰ میلی‌گرم به ازای هر کیلوگرم وزن بدن) توانست بسیاری از آثار ناشی از آسیب بافتی که به‌وسیله مصرف جنتامایسین ایجاد می‌شود را خنثی کند (شکل ۲ D). در گروه تیمار با عصاره تنهای نسترن کوهی، با دوز ۴۰۰ میلی‌گرم به ازای هر کیلوگرم وزن بدن بررسی‌های بافتی تغییر بافتی خاصی را نشان نداد و در واقع بافت کلیه در گروه تیمار با عصاره تنها، دارای نمای منظم و طبیعی و بسیار مشابه با بافت کلیه گروه کنترل است (شکل ۲ E).

**بررسی تغییرات میزان اوره و کراتینین سرم رَت‌های متعلق به گروه‌های مختلف**

نتایج اندازه‌گیری میزان اوره و کراتینین موجود در سرم خون در رَت‌های متعلق به گروه‌های مختلف نشان داد که میزان اوره و کراتینین در گروه تیمار با جنتامایسین به مدت ۱۰ روز با دوز ۱۰۰ میلی‌گرم به ازای هر کیلو گرم وزن بدن، به شکل معنی‌داری ($p<۰/۰۰۱$) نسبت به گروه کنترل افزایش پیدا کرد (شکل ۱ B). در گروه تیمار هم‌زمان با جنتامایسین و عصاره میوه نسترن کوهی با دوز پایین، سطح اوره و کراتینین نسبت به گروه کنترل افزایش نشان داد، ولی زمانی‌که در گروه جنتامایسین + عصاره با دوز بالا، جنتامایسین (۱۰۰ میلی‌گرم به ازای هر کیلوگرم وزن بدن) به شکل هم‌زمان با عصاره با غلظت بالا۴۰۰ میلی‌گرم استفاده شد، سطح اوره و کراتینین که به عنوان شاخص‌های عملکرد بهینه کلیه‌ها مطرح هستند، به میزان قابل توجهی کاهش یافت و به میزان آنها در گروه کنترل نزدیک شد. زمانی‌که رَت‌ها فقط با عصاره نسترن کوهی با دوز ۴۰۰ میلی‌گرم به ازای هر کیلوگرم وزن بدن تیمار شدند، سطح اوره و کراتینین سرم خون در حدود میزان آن در گروه کنترل است (شکل ۱ C).

## بحث

این مطالعه نشان داد که تیمار با عصاره نسترن کوهی به صورت درون‌معده‌ای تاثیرحمایتی معنی‌داری را به‌صورت وابسته به دوز بر مسمومیت کلیوی القاشده با جنتامایسین برجای می‌گذارد. مطالعات قبلی نشان داده است که مسمومیت کلیوی ایجاد شده با جنتامایسین به واسطه انباشت این آنتی‌بیوتیک در بخش قشری کلیه است. در واقع جنتامایسین بیشترین غلظت را در سلول‌های اپی‌تلیالی لوله‌های پیچیده نزدیک واقع در بخش قشری کلیه دارا است (Eisenberg et al., 1987). این سلول‌ها جزو معدود سلول‌هایی هستند که توانایی بازجذب و انباشت جنتامایسین را درون سیتوپلاسم خود دارند. انباشت جنتامایسین در این سلول‌ها منجر به تولید گونه‌های فعال اکسیژن (Reactive Oxigen Speceis=ROS) و در ادامه تولید استرس اکسیداتیو و درنتیجه آسیب‌های سلولی می‌شود. درواقع



[ Downloaded from c4i2016.khu.ac.ir on 2024-10-12 ]
[ DOR: 20.1001.1.24236330.1399.7.2.3.7 ]
[ DOI: 10.52547/nbr.7.2.177 ]

[ Downloaded from c4i2016.khu.ac.ir on 2024-10-12 ]

[ DOR: 20.1001.1.24236330.1399.7.2.3.7 ]

[ DOI: 10.52547/nbr.7.2.177 ]

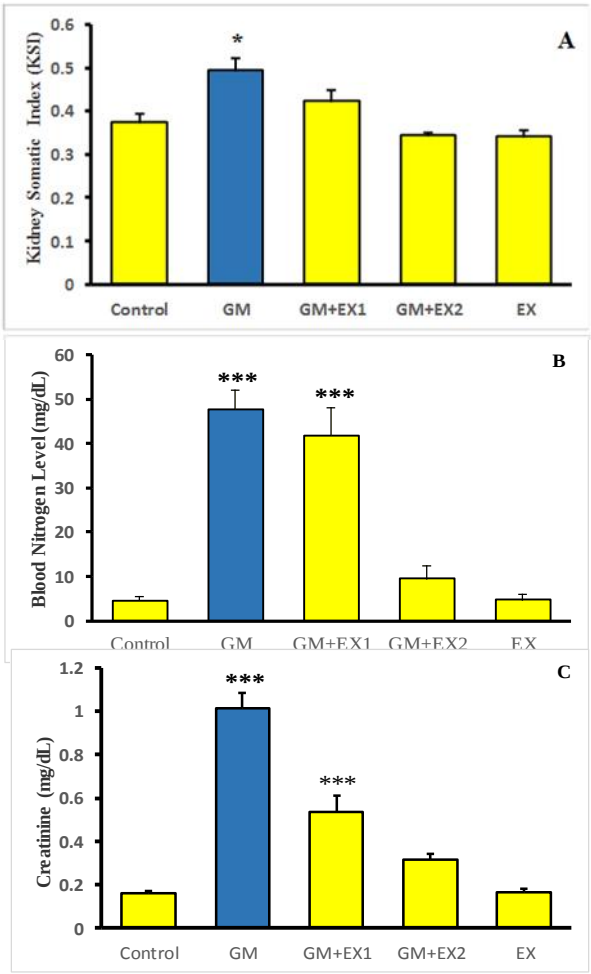


**شکل ۱**- تاثیر دوزهای مختلف عصاره میوه نسترن کوهی بر وزن نسبی کلیه، سطح اوره. میزان کراتینین. **A**. میانگین وزن نسبی کلیه‌ها. **B**. سطح اوره. **C**. میزان کراتینین.

**Fig**. **1.** The effect of different doses of RC fruit extract on kidney-somatic index, blood urea nitrogen and creatinine level. **A.** kidney somatic index. **B.** blood urea nitrogen (BUN) level. **C.** Creatinine level.

**جدول ۱**- رتبه‌بندی هیستولوژیک برش‌های بافتی بخش قشری کلیه در گروه‌های مختلف تیماری. Cont (کنترل)، GM (جنتامایسین)، GM+EX1 (جنتامایسین+عصاره با دوز پایین)، GM+EX2 (جنتامایسین+عصاره با دوز بالا) و EX (عصاره تنها).

**Table 1-** Histological scoring of sections from different groups. Cont (normal saline), GM (100 mg/kg Gentamicin), GM+EX1 (100 mg/kg Gentamicin+ 200 mg/kg RC extract), GM+EX2 (100 mg/kg Gentamicin+ 400 mg/kg RC extract) and EX (400 mg/kg RC extract).

| تغییرات هیستولوژیکی | Cont | GM | GM+EX1 | GM+EX2 | EX |
|---|---|---|---|---|---|
| غیر اپی‌تلیالی‌شدن لوله‌ها | ۰ | ۳ | ۲ | ۱ | ۰ |
| اتساع لومن لوله‌ها | ۰ | ۳ | ۲ | ۱ | ۰ |
| ارتشاح سلول‌های التهابی | ۰ | ۳ | ۳ | ۱ | ۰ |
| ناهنجاری‌های اندازه گلومرول‌ها | ۰ | ۲ | ۱ | ۰ | ۰ |
| کاست‌های درون لومن لوله‌ها | ۰ | ۲ | ۱ | ۰ | ۰ |
| Stasis در گلومرول‌ها و بافت بینابینی | ۰ | ۳ | ۱ | ۰ | ۰ |

[ Downloaded from c4i2016.khu.ac.ir on 2024-10-12 ]
[ DOR: 20.1001.1.24236330.1399.7.2.3.7 ]
[ DOI: 10.52547/nbr.7.2.177 ]

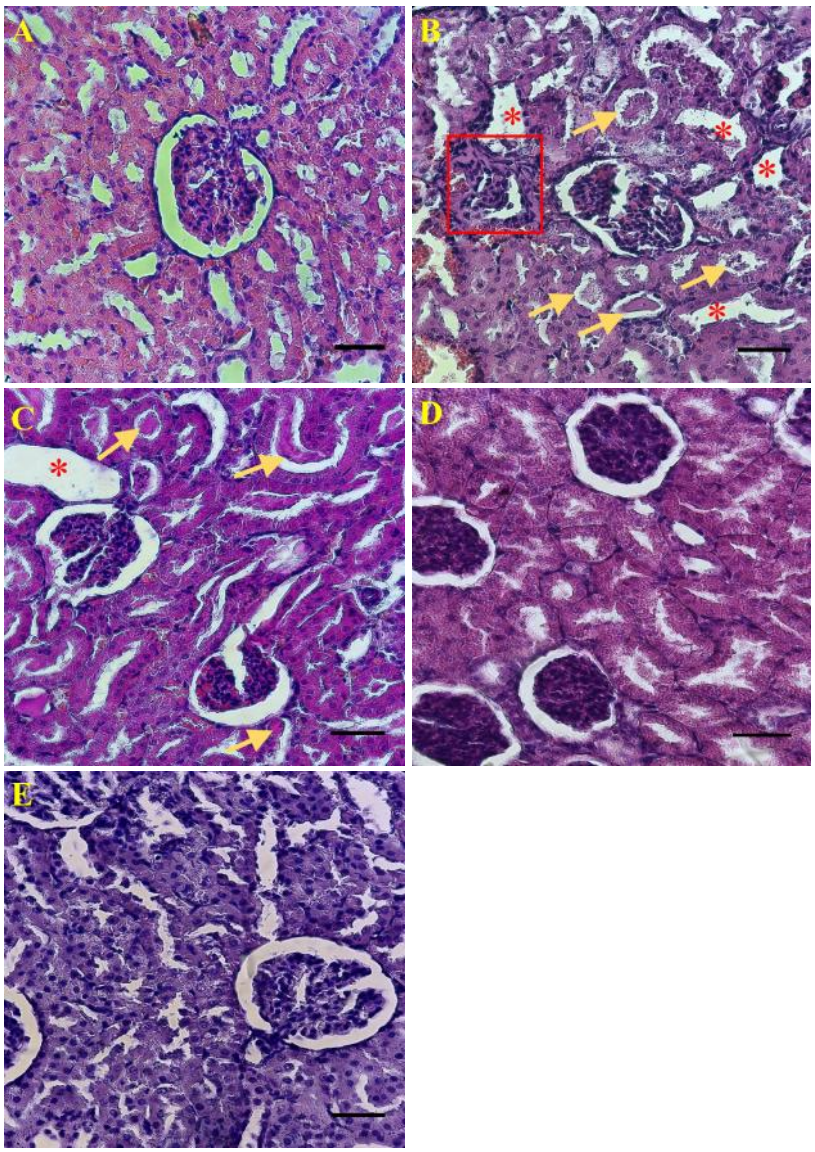


**شکل ۲**- تصاویر میکروسکوپ نوری از بخش قشری بافت کلیه در گروه‌های مختلف تیماری. **A.** کنترل. **B.** جنتامایسین. **C.** جنتامایسین + عصاره با دوز پایین. **D.** جنتامایسین + عصاره با دوز بالا. **E.** گروه تیمار با عصاره تنها. کاست‌های درون مجاری توبولی با پیکان زرد، اتساع توبولی با ستاره قرمز رنگ و ارتشاح سلول‌های التهابی با کادر مشخص شده است.

**Fig**. **2.** Light microscopic images of renal cortex affected by different doses of GM and RC extract. **A.** control. **B.** 100 mg/kg GM. **C.** 100mg/kg Gm+ 200 mg/kg RC. **D.** 100mg/kg Gm+ 400 mg/kg RC. **E.** 400 mg/kg RC. Tubular lumen casts were pointed out by yellow arrows, tubular dilation were referred to with red asterisk and inflammatory cells infiltration were marked by with rectangle.

بیش‌ترین مقدار آسیب‌های سلولی به اپی‌تلیوم لوله‌های نزدیک واقع در بخش قشری کلیه وارد می‌شود. و از آنجایی که این سلول‌ها نقش مهمی در عملکرد کلیه‌ها ایفا می‌کنند.

آسیب‌های ایجاد شده تاثیر منفی زیادی بر عملکرد کلیه برجای می‌گذارد (Beauchamp et al., 1985). بررسی‌های هیستولوژیکی انجام شده در این مطالعه نیز نشان‌دهنده آسیب‌های شدید برسلول‌های اپی‌تلیالی واقع در لوله‌های پروگزیمال است (شکل ۲ B). همان‌طوری که درشکل ۲ D نشان داده شده است. تیمار با دوز ۴۰۰ میلی‌گرم به ازای هرکیلوگرم وزن بدن عصاره میوه نسترن کوهی توانست نکروز بافتی و همچنین غیر اپی‌تلیالی‌شدن لوله‌های نزدیک را کاهش دهد.

مطالعات نشان داده اند که سطح اوره و کراتینین موجود در سرم حیوانات تیمارشده با جنتامایسین به شدت افزایش می‌یابد (Rougier et al., 2004). درواقع میزان این دو فاکتور در سرم

خون حیوانات تیمارشده با جنتامایسین وابسته به سرعت فیلتراسیون گلومرولی ( Glomerulal Filteration Rates= GFR) است و با کاهش GFR سطح اوره و کراتینین در سرم خون این حیوانات افزایش می‌یابد (Patil et al., 2010). لذا می‌توان استنباط کرد که افزایش سطح اوره و کراتینین سرم خون رت‌های تیمار شده با جنتامایسین در مطالعه حاضر نشان‌دهنده کاهش شدید GFR کلیه‌های رَت‌ها است. مطالعات محققان دیگر نیز نشان‌دهنده افزایش سطح این دو فاکتور نشانگر عملکرد کلیه در حیوانات تیمار شده با جنتامایسین است.

مکانیسم کاهش GFR و به تبع آن افزایش سطح اوره و کراتینین سرم خون در رت های تیمار شده با جنتامایسین را می‌توان بر اساس یافته‌های هیستوپاتولژیکی توجیه کرد. همانطوریکه قبلاً نیز اشاره شد تیمار با جنتامایسین منجر به آسیب شدید به سلول‌های اپی‌تلیالی واقع در لوله‌های پیچیده نزدیک می‌شود. و این آسیب بافتی منجر به انسداد این لوله‌ها می‌شود و انسداد ایجاد شده در ادامه باعث کاهش شدید در GFR و در نتیجه کاهش دفع اوره و کراتینین موجود در سرم خون حیوانات تیمار شده با جنتامایسین می‌شود و کاهش در دفع این دو ماده منجر به افزایش غلظت آن‌ها در سرم خون می‌شود (Neugarten et al., 1983). از موادی که باعث انسداد توبولی می‌گردند می‌توان به سلول‌های کنده شده از دیواره اپیتلیوم لوله‌های پیچیده نزدیک و همچنین کاست‌های پروتئینی اشاره کرد که در بررسی‌های میکروسکوپی حضور کاست‌های پروتئینی در بخش لومن توبول‌ها مشهود بود. در مطالعه حاضر مشخص شد که تیمار با عصاره میوه نسترن کوهی با دوز ۲۰۰ و ۴۰۰ میلی‌گرم به ازای هر کیلوگرم وزن بدن، به شکل معنی داری منجر به کاهش سطح اوره و کراتینین سرم رت های تیمار شده با جنتامایسین می شود (شکل ۲).

در رابطه با مکانیسم این تاثیر حمایتی می‌توان گفت که عصاره میوه نسترن کوهی بواسطه داشتن ترکیبات بیولوژیکی فعالی که در بخش مقدمه به آن‌ها اشاره شد و ازجمله آن‌ها محتوی بالای ویتامین C که یک آنتی‌اکسیدان بسیار قوی است، می تواند با روبش رادیکال‌های آزاد ایجاد شده با انباشت جنتامایسین، آسیب‌های ناشی از ایجاد استرس اکسیداتیو را ممانعت کند و در نتیجه با حفاظت از سلول‌های لوله‌های پروگزیمال، باعث بهبود عملکرد دفعی کلیه شود (Demir & Özcan, 2001).

البته با توجه به این که میوه این گیاه خواص دیورتیکی قوی نیز دارد میتوان بهبود حاصل در عملکرد و ساختار بافتی کلیه‌های تیمار شده با آن را به این ویژگی نیز نسبت داد. زیرا ویژگی دیورتیک این گیاه منجر به دفع سریع جنتامایسین شده و میزان بازجذب آن را با سلول‌های اپی تلیالی لوله های پروگزیمال کاهش می دهد.

## نتیجه گیری

میوه نسترن کوهی در طب سنتی دارای موارد درمانی مختلفی است و بررسی‌های جدید حاکی از آن است که این گیاه دارای خواص ضدالتهابی و آنتی‌اکسیدانتی قوی است. علاوه بر این مصرف میوه این گیاه دارای عوارض جانبی خاصی نیست. نتایج این مطالعه نیز در تأیید مطالعات گذشته نشان داد که عصاره میوه نسترن کوهی می‌تواند آسیب‌های کلیوی ناشی از مصرف جنتامایسین را ممانعت کند. لذا می‌تواند به عنوان یک مکمل غذایی دارای خواص آنتی‌اکسیدانی قوی، مورد استفاده قرار گیرد.

## سپاسگزاری

از معاونت پژوهشی دانشگاه بوعلی‌سینا برای تأمین تسهیلات لازم جهت انجام این مطالعه تشکر می‌کنیم.

## REFERENCES

**Abdel-Naim, A.B., Abdel-wahab, M.H. & Attia, F.F.** 1999. Protective effects of vitamin E and probucol against gentamicin-induced nephrotoxicity in rats. Pharmacol. Res. 40: 183-187.

**Abdel-Raheem, I.T., Abdel-Ghany, A.A. & Mohamed, G.A.** 2009. Protective effect of quercetin against gentamicin-induced nephrotoxicity in rats. Biol. Pharm. Bull. 32: 61-67.

**Al-Majed, A.A., Mostafa, A.M., Al-Rikabi, A.C. & Al-Shabanah, O.A.** 2002. Protective effects of oral arabic gum administration on gentamicin-induced nephrotoxicity in rats. Pharmacol Res. 46: 445-451.

**Beauchamp, D., Poirier, A., & Bergeron, M. G.** 1985. Increased nephrotoxicity of gentamicin in pyelonephritic rats. Kidney. Int. 28: 106-113.

**Carlier, M.B., Rollman, B., Van Hoof, F. & Tulkens, P.** 1982. Mechanism of aminoglycoside-induced lysosomal phospholipidosis: *in vitro* and *in vivo* studies with gentamicin and amikacin. Biochem. Pharmacol. 31: 3861-3870.

**Chen, L.F. & Kaye, D.** 2009. Current use for old antibacterial agents: polymyxins, rifamycins, and aminoglycosides. Infect. Dis. Clin. North. Am. 23: 1053-1075.

**Chrubasik, C., Duke, R.K. & Chrubasik, S.** 2006. The evidence for clinical efficacy of rose hip and seed: a systematic review. Phytother. Res. 20: 1-3.

**Demir, F. & Özcan, M.** 2001. Chemical and technological properties of rose (*Rosa canina* L.) fruits grown wild in Turkey. J. Food. Eng. 47: 333-336.

**Edson, R.S. & Terrell, C.L.** 1999, May. The aminoglycosides. Mayo. Clin. Proc. 74: 519-528.

[ Downloaded from c4i2016.khu.ac.ir on 2024-10-12 ]

[ DOR: 20.1001.1.24236330.1399.7.2.3.7 ]

[ DOI: 10.52547/nbr.7.2.177 ]

**Eisenberg, J.M., Koffer, H., Glick, H.A., Connell, M.L., Loss, L.E., Talbot, G.H., Shusterman, N.H. & Strom, B.L.** 1987. What is the cost of nephrotoxicity associated with aminoglycosides? Ann. Intern. Med. 107: 900-909.

**Ercisli, S.** 2005. Rose (*Rosa* spp.) germplasm resources of Turkey. Genet. Resour. Crop. Evol. 52: 787-795.

**Ercişli, S. and Eşitken, A.** 2004. Fruit characteristics of native rose hip (*Rosa* spp.) selections from the Erzurum province of Turkey. New Zeal. J. Crop. Hort. 32: 51-53.

**Francis, P.S., Lewis, S.W. & Lim, K.F.,** 2002. Analytical methodology for the determination of urea: current practice and future trends. TrAC. Trends. Anal. Chem., 21: 389-400.

**Kacew, S. & Bergeron, M.G.** 1990. Pathogenic factors in aminoglycoside-induced nephrotoxicity. Toxicol. Lett. 51: 241-259.

**Laurent, G., Kishore, B.K. & Tulkens, P.M.** 1990. Aminoglycoside-induced renal phospholipidosis and nephrotoxicity. Biochem. Pharmacol. 40: 2383-2392.

**Maldonado, P.D., Barrera, D., Medina-Campos, O.N., Hernández-Pando, R., Ibarra-Rubio, M.E. & Pedraza-Chaverrí, J.** 2003. Aged garlic extract attenuates gentamicin induced renal damage and oxidative stress in rats. Life. Sci. 73: 2543-2556.

**Moore, R.D., Lietman, P.S. & Smith, C.R.** 1987. Clinical response to aminoglycoside therapy: importance of the ratio of peak concentration to minimal inhibitory concentration. J. Infect. Dis. 155: 93-99.

**Neugarten, J., Aynedjian, H. S., Bank, N., & Bank, N.** 1983. Role of tubular obstruction in acute renal failure due to gentamicin. Kidney. Int. 24: 330-335.

**Nilsson O.** 1997. Flora of Turkey and the East Aegean Islands. Edinburgh: Edinburgh University Press. pp: 106-128.

**Orhan, N., Aslan, M., Hosbas, S. & Deliorman, O.D.** 2009. Antidiabetic effect and antioxidant potential of *Rosa canina* fruits. Pharmacogn. Mag. 5: 309-315.

**Parlakpinar, H., Tasdemir, S., Polat, A., Bay-Karabulut, A., Vardi, N., Ucar, M. & Acet, A.** 2005. Protective role of caffeic acid phenethyl ester (cape) on gentamicin-induced acute renal toxicity in rats. Toxicol. 207: 169-177.

**Patil, C. R., Jadhav, R. B., Singh, P. K., Mundada, S., & Patil, P. R.** 2010. Protective effect of oleanolic acid on gentamicin induced nephrotoxicity in rats. Phytother. Res. 24: 33-37.

**Pedraza-Chaverrí, J., González-Orozco, A.E., Maldonado, P.D., Barrera, D., Medina-Campos, O.N. Pedraza-Chaverrí, J., González-Orozco, A. E., Maldonado, P. D., Barrera, D., Medina-Campos, O. N., & Hernández-Pando, R.** 2003. Diallyl disulfide ameliorates gentamicin-induced oxidative stress and nephropathy in rats. Eur. J. Pharmacol. 473: 71-78.

**Rougier, F., Claude, D., Maurin, M., & Maire, P.** 2004. Aminoglycoside nephrotoxicity. Curr. Drug. Targets. Infect. Disord. 4: 153-162.

**Srinivasan, K.K., Mathew, J.E., D'Silva, K.J.A., Lobo, R. & Kumar, N.,** 2015. Nephroprotective potential of *Graptophyllum pictum* against renal injury induced by gentamicin. Iranian J. Basic. Med. Sci. 18: pp.412.

**Willich, S.N., Rossnagel, K., Roll, S., Wagner, A., Mune, O., Erlendson, J., Kharazmi, A., Sörensen, H. & Winther, K.** 2010. Rose hip herbal remedy in patients with rheumatoid arthritis–a randomised controlled trial. Phytomedicine 17: 87-93.

**Yi, O., Jovel, E.M., Towers, G.N., Wahbe, T.R. & Cho, D.** 2007. Antioxidant and antimicrobial activities of native *Rosa* sp. from British Columbia, Canada. Int. J. Food. Sci. Nutr. 58: 178-189.

**Ziegler, S.J., Meier, B. & Sticher, O.** 1986. Fast and selective assay of L-Ascorbic Acid in rose hips by RP-HPLC coupled with electrochemical and/or spectrophotometric detection. Planta. Med. 52: 383-387.

*****

**How to cite this article:**

**Yari, S., Shojaie, Z., Khodabandehlu, S. and Saiedi, S.** 2020. The histological and biochemical study on the effects of hydro-ethanolic extract of Rosa canina on gentamicin-induced nephrotoxicity. Nova Biologica Reperta 7: 177-184. (In Persian).

**یاری، س.، شجاعی، ز.، خدابنده‌لو، س. و سعیدی، س.** ۱۳۹۹. اثر هیستولوژیک و بیوشیمیایی عصاره هیدرواتانولی نسترن کوهی بر مسمومیت کلیوی القاشده با جنتامایسین. یافته‌های نوین در علوم زیستی ۷: ۱۸۴-۱۷۷.

[ Downloaded from c4i2016.khu.ac.ir on 2024-10-12 ]
[ DOR: 20.1001.1.24236330.1399.7.2.3.7 ]
[ DOI: 10.52547/nbr.7.2.177 ]