

بررسی هیستولوژیکی اثرات نانو دی‌اکسید تیتانیوم بر روی رشد و نمو جوانه اولین دندان آسیاب جنین موش نژاد NMRI در شرایط *in vivo*

سیده سعدانه طباطبائی نیا^۱، مونا فرهادی^{۲*} و کاظم پریور^۱

دریافت: ۱۳۹۵/۵/۳۱ / پذیرش: ۱۳۹۵/۱۰/۴ / چاپ: ۱۳۹۶/۶/۳۱

^۱گروه زیست‌شناسی، واحد علوم و تحقیقات تهران، دانشگاه آزاد اسلامی، تهران، ایران

^۲گروه میکروبیولوژی، دانشگاه آزاد اسلامی واحد کرج، کرج، ایران

*مسئول مکاتبات: mona.farhadi@kiaou.ac.ir

چکیده. امروزه با توجه به مصارف نانو دی‌اکسید تیتانیوم در داروسازی، مواد غذایی، لوازم آرایشی، خمیر دندان و ضدآفتاب‌ها، احتمال مواجهه مادران باردار با این نانوذرات زیاد است. از آن‌جا که رشد و نمو دندان تحت تاثیر عوامل زیست محیطی است و جوانه اولین دندان آسیاب فک پایین پیش از جوانه اولین دندان آسیاب فک بالا رشد و نمو می‌یابد، در این تحقیق تلاش شد که اثر نانوذرات دی‌اکسید تیتانیوم بر رشد و نمو جوانه اولین دندان آسیاب فک پایین بررسی شود. در این مطالعه تجربی از ۲۵ سر موش ماده نژاد NMRI استفاده شد. موش‌ها به صورت تصادفی به پنج گروه تقسیم شدند. موش‌های گروه کنترل مواجهه‌ای با نانو دی‌اکسید تیتانیوم نداشتند و از روز دهم تا چهاردهم بارداری؛ موش‌های گروه شش روزانه ۱ میلی‌لیتر آب مقطر و گروه‌های تجربی ۱، ۲ و ۳ به ترتیب روزانه ۵۰، ۱۵۰ و ۵۰۰ میلی‌گرم/کیلوگرم محلول نانو دی‌اکسید تیتانیوم آنتاز ۱۰ نانومتر دریافت کردند. در روز چهاردهم بارداری، پس از تشریح، برش‌های بافتی از سر جنین‌ها تهیه شد و بافت‌های دندانی ارزیابی شد. جهت مقایسه گروه‌ها از آزمون ANOVA و تست TUKEY استفاده شد. مشاهدات میکروسکوپی بی‌نظمی بافتی را در هر سه گروه نشان داد. همچنین نتایج مشخص کرد در گروه تجربی ۱ و ۲ قطر جوانه و قطر پایلای دندانی و طول جوانه دندانی کاهش معنی‌دار داشت. در گروه تجربی ۲ کاهش قطر فولیکول دندانی و طول جوانه دندانی مشاهده شد. در حالی که گروه تجربی ۳ تنها طول جوانه دندانی کاهش معنی‌دار را نشان داد. بررسی‌های مورفولوژیکی در هر سه گروه تجربی توقف رشد و نمو در مرحله جوانه‌ای را تأیید کرد. یافته‌ها نشان داد که نانو دی‌اکسید تیتانیوم علاوه بر کاهش رشد می‌تواند از پیشرفت رشد و نمو جوانه دندانی جلوگیری کند.

واژه‌های کلیدی. بافت‌شناسی، دندان‌زایی، مرحله جوانه، مرحله کلاهک، TiO_2 ، گاوژ

Histological investigation of the effects of nano titanium dioxide on the development of the first mandibular molar bud in NMRI mouse strain *in vivo*

Seyedeh Sadaneh Tabatabaei Nia¹, Mona Farhadi^{2*} & Kazem Parivar¹

Received 21.08.2016/ Accepted 24.12.2016/ Published 22.09.2017

¹Department of Biology, Tehran Science and Research Branch, Islamic Azad University, Tehran, Iran

²Department of Microbiology, Islamic Azad University of Karaj, Islamic Azad University, Karaj, Iran

*Correspondent author: mona.farhadi@kiaou.ac.ir

Abstract. Nowadays, with the applications of titanium dioxide nanoparticles (TiO_2 -NPs) in pharmacy, food industry, cosmetics, toothpaste and sunscreens, pregnant women are exposed to nanoparticles. Since tooth development is vulnerable to environmental impacts and mandibular first molar bud develops before maxillary first molar bud, in this experimental study the effects of TiO_2 -NPs on the development of first mandibular molar bud in NMRI mouse was investigated. Twenty five female NMRI mice were randomly divided into five groups (N=5); Control group (pregnant mice without any treatment), sham group (treated with distilled water), experimental groups 1, 2 and 3 (treated with 50, 150 and 500 mg/kg BW TiO_2 -NPs, respectively, via gavage from embryonic days 10.5-14.5). On E14.5, embryos heads were prepared for histological examination and dental tissues were evaluated. Data were analyzed by ANOVA and post hoc test (Tukey). Microscopic observation showed tissue disorganization in experimental groups. Findings showed that in experimental groups 1 and 2, the diameter of bud and dental papilla and the length of dental bud decreased significantly. In experimental group 2, decrease in the diameter of dental follicle, dental bud and dental papilla and the length of dental bud was significant. On the other hand, in experimental group 3, only the decrease in the length of dental bud was significant. These findings showed that nano titanium dioxide can reduce the size of dental buds and is capable of preventing tooth development.

Keywords. histology, odontogenesis, bud stag, cap stage, TiO_2 , gavage

مقدمه

نانوتکنولوژی یا فناوری نانو یک دانش بین رشته‌ای گسترده است که علوم فیزیک، شیمی، زیست‌شناسی، داروسازی، پزشکی، مهندسی و غیره را در برمی‌گیرد. این دانش توانایی دست‌کاری ماده در سطح یک اتم و گروه‌های کوچک اتم‌ها برای تولید ساختارها، مواد و ابزارهای جدید با ویژگی‌ها و خصوصیت‌های منحصر به فرد فیزیکی و شیمیایی را دارد (Iavicoli et al., 2011). این مواد ممکن است از طریق پوست، تنفس و به صورت خوراکی وارد بدن شوند و در اندام‌های مختلف تجمع یافته و با تغییر خصوصیات فیزیکی شیمیایی منجر به ایجاد واکنش‌های مضر بیولوژیکی شوند (Maynard et al., 2005; Oberdörster et al., 2005). برخی از نانوذرات، بسته به ترکیب و اندازه آن‌ها، می‌توانند از طریق ایجاد استرس اکسیداتیو و یا آسیب اندامک سبب آسیب غیرقابل برگشت در سلول‌ها شوند (Buzea et al., 2007). پودر دی‌اکسید تیتانیوم انحلال‌پذیری کمی دارد و به طور گسترده به عنوان رنگ‌دانه سفید در صنایع رنگ، پلاستیک، کاغذ، جوهر، داروسازی، مواد غذایی، لوازم آرایشی، و خمیر دندان استفاده می‌شود و حتی می‌توان از آن به عنوان رنگدانه برای سفید کردن شیر بدون چربی استفاده کرد. این نانوذرات همچنین می‌توانند در کرم‌های ضد آفتاب نیز استفاده شوند. به علاوه این ماده مدت زیادی است که به عنوان جزئی از ایمپلنت‌های پروتز مفاصل دار به خصوص برای ران و زانو استفاده می‌شود (Shi et al., 2013). دی‌اکسید تیتانیوم دارای سه فاز کریستالی آناناز، روتایل و بروکیت است (McCormick, 2006). از بین این سه فاز روتایل پایدارتر است و دو فاز دیگر در اثر حرارت به روتایل تبدیل می‌شوند (Xiao et al., 2009). مشخص شده است که فاز آناناز ۱۰۰ برابر سمیت سلولی بیشتری نسبت به فاز روتایل ایجاد می‌کند (Sayes et al., 2006). دو خاصیت مهم دی‌اکسید تیتانیوم، خاصیت فتوکاتالستی و فوق‌آب دوستی آن است. از این دو خاصیت برای تصفیه آب و فاضلاب‌ها، حذف آلودگی هوا و ساختمان‌ها، تسریع واکنش‌های فتوشیمیایی مانند تولید هیدروژن، ساخت سطوح و لایه‌های ضد مه و شیشه‌های خود تمیزشونده استفاده می‌شود (Fujishima et al., 2000). نانوذرات می‌توانند سبب نکروزه شدن بافت‌ها (Hayati Roodbari et al., 2014)، اختلال در ژن‌های مرتبط با سیستم نورون‌های دوپامین و قشر

پیشین مغز (Umezawa et al., 2012)، ایجاد تغییرات عصبی- رفتاری در نوزادان (Hougaard et al., 2010)، تأثیر بر اسپرماتوژنز، کاهش اسپرماتید و سلول‌های (Dehghani et al., 2009; Guo et al., 2014)، کاهش باروری موش‌های ماده، التهاب تخمدان و آترزی فولیکول‌ها (Zhao et al., 2013)، آسیب کبدی (Duan et al., 2010; Jeon et al., 2012; Wang et al., 2007)، التهاب ریه، آپوپتوز، ایجاد استرس اکسیداتیو و اثر بر چرخه سلولی (Chen et al., 2014; Gui et al., 2013) شوند. از آن‌جا که رشد و نمو دندان در مقابل اثرات زیست محیطی آسیب‌پذیر است، در این تحقیق اثر این نانو ذره را روی رشد و نمو جوانه اولین دندان آسیاب فک پایین بررسی شد.

مواد و روش‌ها

در این تحقیق تجربی از ۲۵ سر موش کوچک آزمایشگاهی ماده نژاد NMRI به وزن تقریبی ۳۵-۲۵ گرم و نانو دی‌اکسید تیتانیوم با قطر ۱۰ نانومتر تهیه شده از شرکت نانو پارس لیما، استفاده شد. حیوانات تحت مطالعه از انستیتو پاستور تهران خریداری شدند و نگهداری آنها مطابق با راهنمای مؤسسه ملی تحقیقات سلامت انجام شد. موش‌ها در اتاق حیوانات و تحت شرایط تناوب نوری ۱۲ ساعت روشنایی و ۱۲ ساعت تاریکی نگهداری شدند. دمای اتاق در شرایط 23 ± 2 درجه سانتی‌گراد تنظیم شد. برای انجام این آزمایش ۱ موش نر و ۲ موش ماده در اتاق حیوانات در یک قفس قرار گرفتند و اجازه داده شد تا آمیزش انجام گیرد (سیستم تریوس یا سه‌تایی). آمیزش معمولاً در نیمه‌های شب انجام می‌گیرد. با مشاهده پلاک واژنی روز صفر بارداری تعیین شد. موش‌های باردار در گروه‌های: کنترل، شم و تجربی (غلظت‌های مختلف نانو) مورد بررسی قرار گرفتند. گروه‌های آزمایش شامل: کنترل: بدون تأثیر نانوذرات TiO_2 ، گروه شم (شاهد): دریافت ۱ میلی‌لیتر آب مقطر به عنوان حلال نانوذرات؛ گروه تجربی ۱: دریافت ۱ میلی‌لیتر محلول نانو دی‌اکسید تیتانیوم با غلظت ۵۰ میلی‌گرم/کیلوگرم وزن بدن؛ گروه تجربی ۲: دریافت ۱ میلی‌لیتر محلول نانو دی‌اکسید تیتانیوم با غلظت ۱۵۰ میلی‌گرم/کیلوگرم وزن بدن؛ گروه تجربی ۳: دریافت ۱ میلی‌لیتر محلول نانو دی‌اکسید تیتانیوم با غلظت ۵۰۰ میلی‌گرم/کیلوگرم وزن بدن. از آن‌جا که قسمت عمده‌ای از مواجهه انسان‌ها با نانوذرات از طریق خوراکی است، تمامی گروه‌ها

طول و عرض سر جنین‌ها در گروه‌های تجربی نسبت به گروه کنترل و شم کاهش نشان داد. اما این کاهش‌ها تنها در گروه‌های تجربی ۲ و ۳ معنی‌دار بود (شکل ۶).

بررسی‌های هیستولوژیکی

بررسی اندام مینا نشان دهنده کاهش معنی‌دار قطر اندام مینا در گروه‌های تجربی ۱ و ۲ و همچنین کاهش معنی‌دار طول اندام مینا در همه گروه‌های تجربی نسبت به گروه کنترل شده است (شکل ۷). بررسی قطر فولیکول دندان نشان داد که نانو دی اکسید تیتانیوم سبب کاهش قطر فولیکول دندان در گروه تجربی ۲ نسبت به گروه کنترل شده است (شکل ۸). با بررسی قطر پایلای دندان مشخص شد که گروه‌های تجربی ۱ و ۲ نسبت به گروه کنترل و شم کاهش معنی‌دار دارند (شکل ۸). بررسی ضخامت اپیتلیوم مینایی داخلی (IEE) و ضخامت اپیتلیوم مینایی خارجی (OEE) نشان داد که با وجود این که گروه‌های تجربی نسبت به گروه کنترل و شم کاهش اندکی داشتند، اما این کاهش معنی‌دار نیست. بررسی ضخامت رتیکولوم ستاره‌ای نیز نشان داد که گروه‌های تجربی اختلاف معنی‌داری با گروه کنترل و شم ندارند.

بررسی مراحل مورفولوژیکی جوانه اولین دندان آسیاب فک پایین

بررسی‌ها نشان داد که درصد تعداد جوانه‌های دندان مرحله کلاهک در گروه‌های تجربی کاهش یافته است. در گروه کنترل ۷۴ درصد از جوانه‌های دندان در مرحله cap و ۲۶ درصد از جوانه‌های دندان در مرحله bud، در گروه شم ۷۰ درصد از جوانه‌های دندان در مرحله cap و ۳۰ درصد در مرحله bud، گروه تجربی ۱؛ ۶۰ درصد از جوانه‌های دندان در مرحله cap و ۴۰ درصد در مرحله bud؛ در گروه تجربی ۲ و ۳؛ ۴۷ درصد از جوانه‌های دندان در مرحله cap و ۵۳ درصد در مرحله bud قرار داشتند. بررسی این داده‌ها نشان می‌دهد که کاهش تعداد جوانه‌های دندان در مرحله cap و افزایش تعداد جوانه‌های دندان در مرحله bud همه گروه‌های تجربی معنی‌دار است (شکل ۹).

بحث

با افزایش استفاده از نانو دی‌اکسید تیتانیوم در زندگی روزمره نگرانی در مورد اثر این نانوذرات بر اندام‌های مختلف بدن افزایش

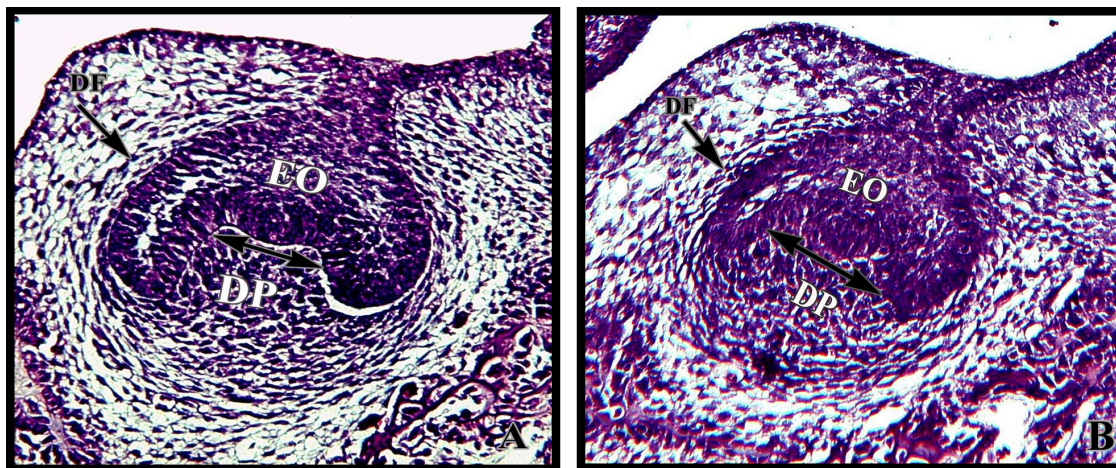
یک بار در روز به صورت روزانه؛ از روز دهم تا چهاردهم بارداری مواد را به روش گاوآذ دریافت کردند. در روز ۱۴ بارداری پس از گذشت حدود ۵ ساعت از دریافت آخرین دوز؛ جنین‌ها از رحم خارج و سر آن‌ها جدا شد و به مدت ۸-۷ ساعت در محلول فیکساتیو بوئن نگهداری شد و پس از پردازش بافتی مقاطعی با ضخامت ۶ میکرومتر از سر جنین‌ها تهیه و با رنگ‌آمیزی همتاکسیلین ائوزین رنگ‌آمیزی شد. لام‌های آماده شده تحت مطالعات میکروسکوپی و ماکروسکوپی قرار گرفتند و متغیرهایی از قبیل طول و عرض سر جنین‌ها، قطر فولیکول دندان، قطر جوانه دندان، طول جوانه دندان، قطر پایلای دندان، ضخامت اپیتلیوم مینایی داخلی و اپیتلیوم مینایی خارجی، ضخامت رتیکولوم ستاره‌ای و بررسی مراحل مورفولوژیکی جوانه‌های اولین دندان آسیاب فک پایین تحت مطالعه قرار گرفت. داده‌های خام با استفاده از نرم‌افزار SPSS 23 و به کمک آزمون تحلیل واریانس یک طرفه ANOVA و سپس آزمون TUKEY مورد بررسی‌های آماری قرار گرفتند. جهت بررسی نتایج، $p < 0.05$ ، $p < 0.01$ و $p < 0.001$ به عنوان مرز استنتاج آماری بوده و هیستوگرام‌ها توسط نرم‌افزار Excel رسم شد.

نتایج

در فتومیکروگراف جوانه دندان گروه کنترل (شکل A-1) و فتومیکروگراف جوانه دندان گروه شم (شکل B-1)؛ فولیکول دندان، پایلای دندان و اندام مینا مشخص شده است. همان‌طور که در تصاویر مشاهده می‌شود، با افزایش دوز نانودی‌اکسید تیتانیوم؛ بی‌نظمی بافتی و از هم گسیختگی در اندام مینا (شکل ۲)، اختلال در زمان‌بندی رشد و نمو دندان (شکل ۳)، کاهش اندازه جوانه دندان و اندام مینای غیر طبیعی (شکل ۴) و تغییرات حفره دهان (شکل ۵) دیده می‌شود. بررسی‌های ماکروسکوپی جنین و بررسی‌های هیستولوژیکی جوانه دندان نشان داد که نانو دی اکسید تیتانیوم از جفت عبور کرده و باعث تغییرات گوناگونی در جوانه‌های دندان می‌شود.

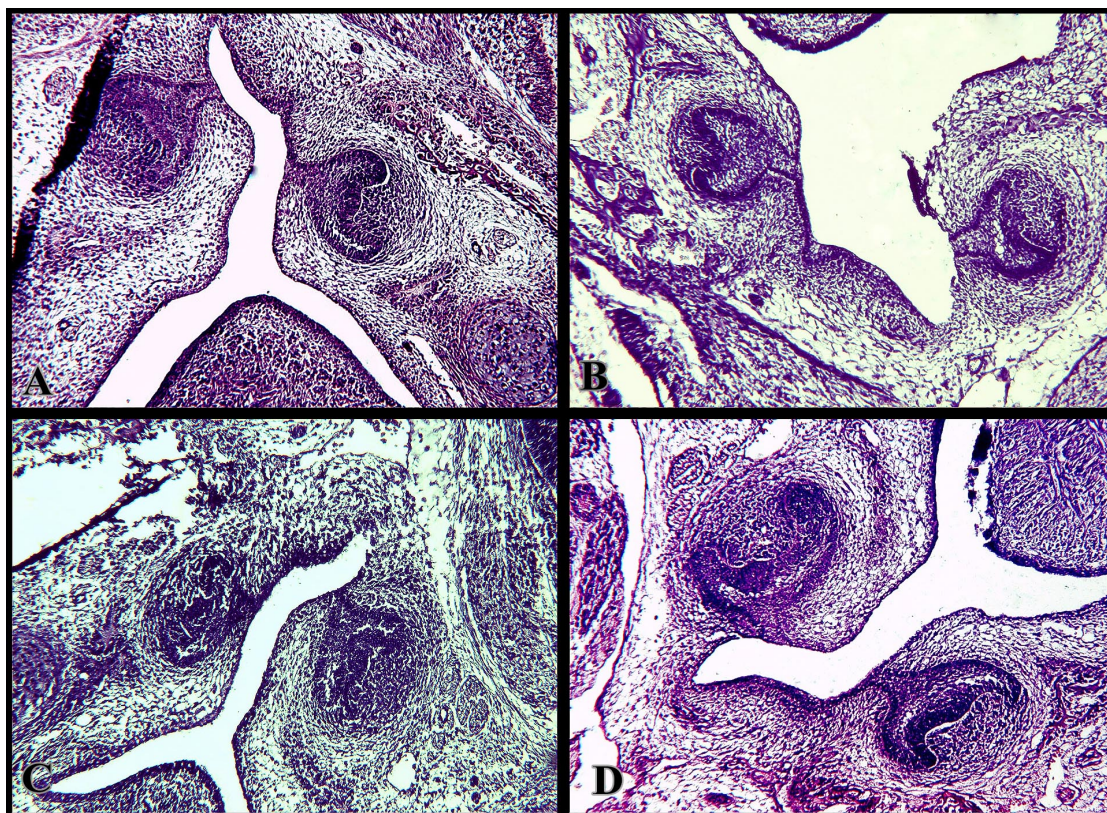
بررسی‌های ماکروسکوپی جنین

در بررسی‌های ماکروسکوپی طول سر (رأس) جمجمه تا زیر پوزه و عرض سر (فاصله بین دو گوش) مورد مطالعه قرار گرفت.



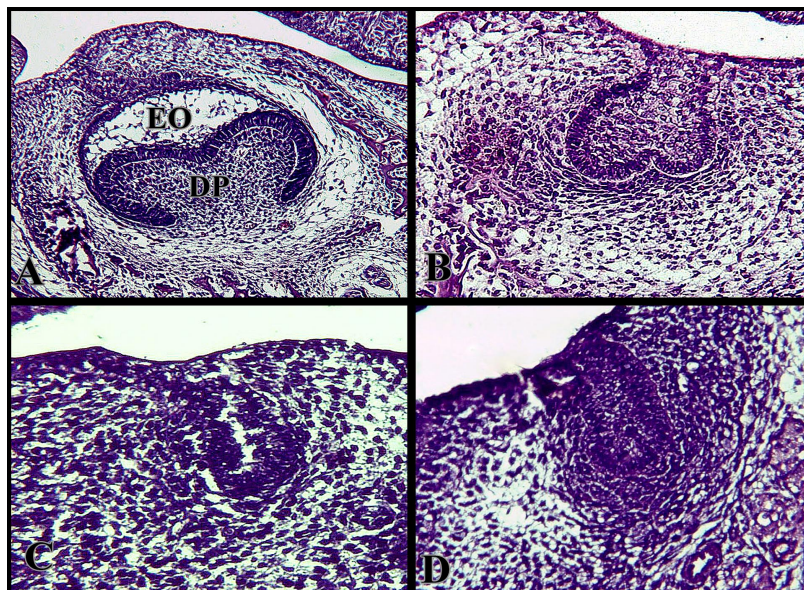
شکل ۱- فوتومیکروگراف جوانه دندان. A: گروه کنترل، B: گروه شم. بزرگنمایی ۴۰۰×. فولیکول دندان (DF)، پایله دندان (DP)، اندام مینا (EO) (رنگ آمیزی H&E).

Fig. 1. Dental bud photomicrograph. A: control, B: sham. Magnification $\times 400$. Dental follicle (DF), enamel organ (EO), dental papilla (DP) (H&E staining).



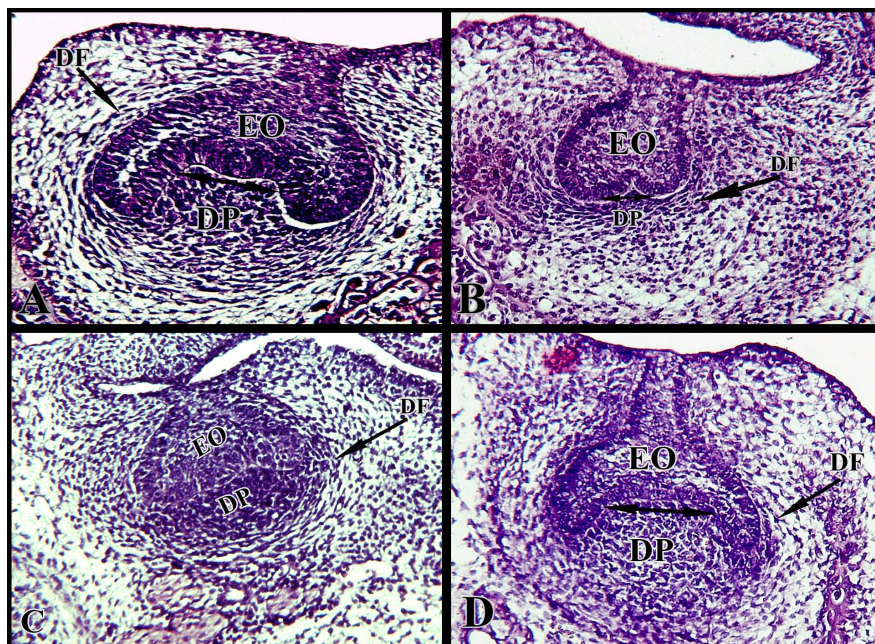
شکل ۲- مقایسه نظم بافتی در گروه‌های مختلف. A: گروه کنترل، B: گروه تجربی ۱، C: گروه تجربی ۲ و D: گروه تجربی ۳. در گروه‌های تجربی بی‌نظمی بافت اپی‌تلیومی دیده می‌شود (رنگ آمیزی H&E). بزرگنمایی ۱۰۰×.

Fig. 2. Comparison of tissue disruption in different groups. A: control group, B: experimental 1, C: experimental 2, D: experimental 3. Epithelial tissue disruption showed in all experimental groups. Magnification $100\times$ (H&E staining).



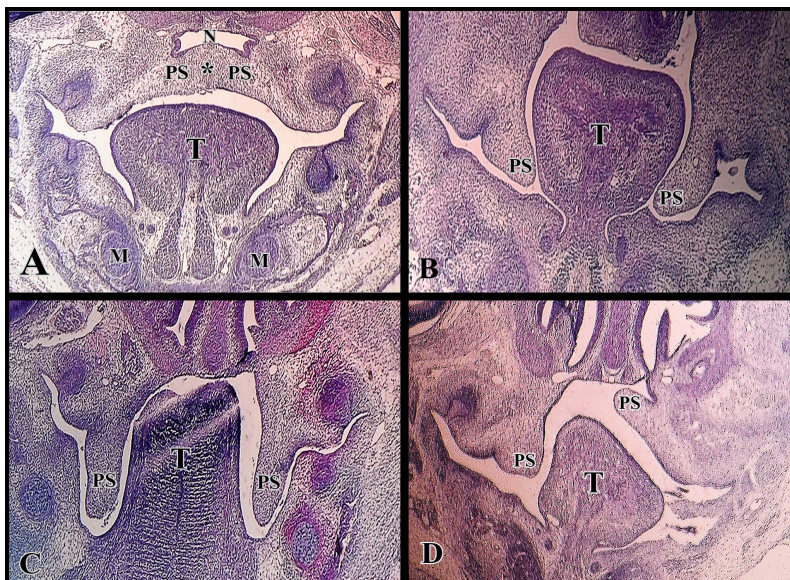
شکل ۳- مقایسهٔ مرحلهٔ رشد و نمو جوانهٔ دندانی در گروه‌های مختلف. **A:** گروه کنترل، **B:** گروه تجربی ۱، **C:** گروه تجربی ۲ و **D:** گروه تجربی ۳. در همهٔ گروه‌های تجربی رشد و نمو دندان‌ها مختل شده و در روز چهاردهم جنینی تعداد زیادی از دندان‌ها در مرحلهٔ جوانه‌ای یا bud دیده می‌شوند. بزرگنمایی $\times 400$. پایپلای دندانی (DP)، اندام مینا (EO). (رنگ آمیزی H&E).

Fig. 3. Comparison of tooth bud development in different groups. **A:** Control, **B:** Experimental 1 (50 mg/kg BW Tio2-NPs), **C:** Experimental 2 (150 mg/kg BW Tio2-NPs), **D:** Experimental 3 (500 mg/kg BW Tio2-NPs). In all experimental groups tooth development was impaired and in E14 a large number of teeth were in the bud stage. Magnification $\times 400$. Enamel Organ (EO), Dental Papilla (DP). (H&E staining).



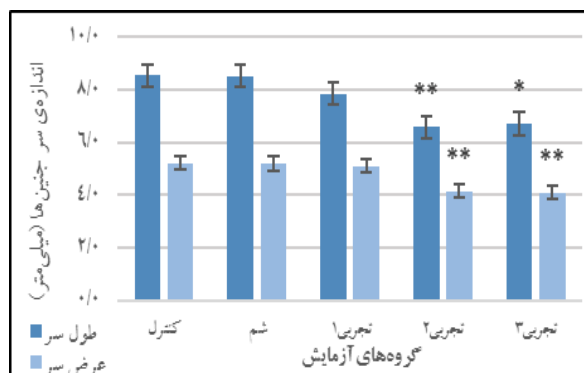
شکل ۴- مقایسهٔ اندازهٔ جوانهٔ دندانی در گروه‌های مختلف. **A:** گروه کنترل، **B:** گروه تجربی ۱، **C:** گروه تجربی ۲ و **D:** گروه تجربی ۳. در گروه‌های تجربی ۱ و ۲ کاهش اندازهٔ جوانهٔ دندانی و اندام مینای غیرطبیعی دیده می‌شود. فولیکول دندانی (DF)، پایپلای دندانی (DP)، اندام مینا (EO). بزرگنمایی $\times 400$. (رنگ آمیزی H&E).

Fig. 4. Comparison of tooth bud size in different groups. **A:** Control, **B:** experimental 1, **C:** experimental 2 and **D:** experimental 3. In the experimental groups 1 and 2 reduction in tooth bud size and abnormal enamel organ was observed. Magnification $\times 400$. Dental follicle (DF), enamel organ (EO), dental papilla (DP). (H&E staining).



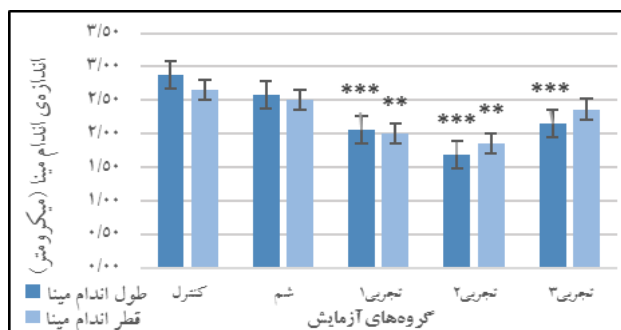
شکل ۵- مقایسه شکل حفره دهان و کام در گروه **A:** کنترل با **B, C, D:** گروه تجربی ۲. در گروه تجربی ۲ حفره دهان غیرطبیعی شده و شکاف کام نیز دیده می شود. بزرگ نمایی $\times 40$. زبان (T)، تاقچه کامی (PS)، بینی (N)، غضروف مکل (M). (رنگ آمیزی H&E).

Fig. 5. Comparison of the shape of the oral cavity and the palate in **A:** control group with **B, C, D:** experimental group 2. In the experimental group 2, oral cavity became abnormal and cleft palate was observed. Magnification $\times 40$. Tongue (T), palate shelf (PS), nose (N), Meckel's cartilage (M). (H&E staining).



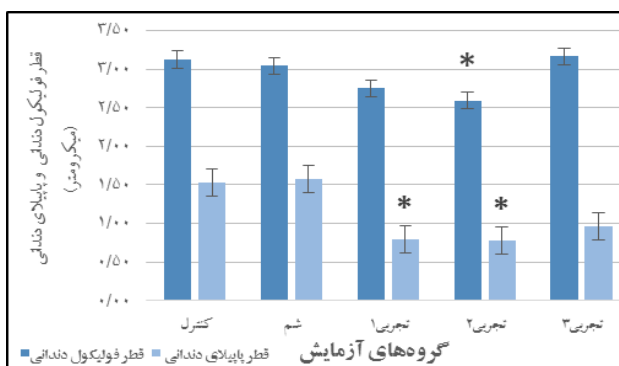
شکل ۶- مقایسه میانگین اندازه سر جنین های گروه های تجربی با گروه های کنترل ($p < 0.05$ و $p < 0.01$).

Fig. 6. Comparison of the mean size of embryos' heads of experimental groups with the control group ($p < 0.05$, $p < 0.01$).



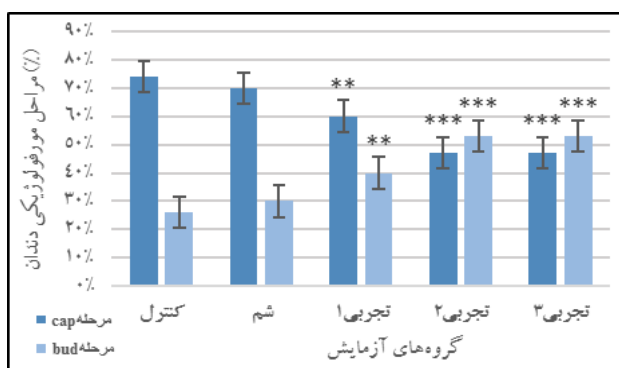
شکل ۷- مقایسه میانگین اندازه اندام مینای گروه های تجربی با گروه کنترل ($p < 0.01$ و $p < 0.001$).

Fig. 7. Comparison of the mean size of enamel organ between experimental groups with control group ($p < 0.01$, $p < 0.001$).



شکل ۸- مقایسه میانگین قطر فولیکول دندان‌دانی و میانگین قطر پاپیلائی دندان‌دانی گروه‌های تجربی با گروه کنترل ($p < 0.05$).

Fig. 8. Comparison of the mean diameter of the dental follicle and the mean of the dental papilla in experimental groups with those in the control group ($p < 0.05$).



شکل ۹- مقایسه مراحل مورفولوژیکی مختلف گروه‌های تجربی با گروه کنترل و شم ($p < 0.01$ و $p < 0.001$).

Fig. 9. Comparison of the morphological stages of experimental groups with the control and sham groups ($p < 0.01$, $p < 0.001$).

مراحل رشد و نمو دندان موش NMRI در تحقیق حاضر و مقایسه نتایج با مطالعاتی که در گذشته روی مراحل رشد و نمو دندان گونه‌های دیگر چونندگان صورت گرفته است، مشخص شد که زمان بندی رشد و نمو دندان بسیار وابسته به نوع گونه جانور است. Kiukkonen (2006) با مطالعه موش‌های نژاد NMRI عنوان کرد که آغاز دندان‌زایی در حدود روزهای ۱۱-۱۰ بوده و روز چهاردهم جوانه‌های دندان‌دانی در مرحله کلاهکی هستند. نتایج تحقیق حاضر روی مرحله رشد و نمو جوانه اولین دندان آسیاب فک پایین؛ همانند نتایج Kiukkonen روی موش نژاد NMRI بود. Gaete و همکاران (2004) زمان بندی رشد و نمو جوانه دندان‌دانی موش سویه ICR/Jcl را بررسی کردند و مطرح کردند که اولین تغییرات مورفولوژیکی مربوط به پیدایش جوانه‌های دندان‌دانی در روز E12.5 دیده می‌شود و همچنین مطرح نمودند که در روز چهاردهم جنینی (E14)؛ نزدیک به ۸-۷ درصد از جوانه‌های

یافته است. در گذشته اثر احتمالی نانوذرات دی‌اکسید تیتانیوم بر سلامت انسان و دیگر موجودات و تأثیر آن بر اندام‌های مختلف تحت بررسی گرفته است.

مطالعات مختلف روی موش‌های باردار ثابت کرده که نانوذرات دی‌اکسید تیتانیوم آثار مختلفی روی جنین‌ها و نوزادان آنها دارد و این نتایج نشان‌دهنده این است که این نانوذرات قادر به عبور از جفت هستند (Hougaard *et al.*, 2010). در تحقیق حاضر نیز کاهش طول و عرض سر جنین‌ها، عبور این مواد را تأیید کرد. طول سر جنین‌ها در گروه تجربی ۲ و گروه تجربی ۳ و عرض سر جنین‌ها نیز در گروه‌های تجربی ۲ و ۳ کاهش نشان داد.

در گذشته مطالعات زیادی روی زمان بندی و مرحله بندی رشد و نمو دندان گونه‌های مختلف چونندگان صورت گرفته است (Cohn, 1957; Dechici & Moura, 2005; Hiatt *et al.*, 1974; Kiukkonen, 2006; Lefkowitz *et al.*, 1953; Payne *et al.*, 1977; Russo & Gartner, 1987). با مقایسه

شیری و دائمی کودک را کاهش دهد (Heikkinen *et al.*, 1992, 1994). همچنین مطالعه اثر توکسیکنت‌های زیست‌محیطی مانند DMBA, TBT, Naf و TCDD روی شکل‌گیری بافت‌های سخت دندان نشان داد که این مواد می‌توانند آثار مختلفی از جمله کاهش وابسته به غلظت در اندازه دندان، دفرمه شدن کاسپ و تیز و نازک شدن آنها، نازک شدن پیش عاج، به تعویق انداختن معدنی شدن عاج، کاهش مینای دندان و حتی عدم وجود مینای دندان داشته باشند (Salmela, 2011). تحقیق پیش رو نیز تأیید کرد که مواجهه با نانودی اکسید تیتانیوم از روز دهم تا چهاردهم جنینی؛ یعنی از مرحله آغاز رشد و نمو دندان تا مرحله کلاهک، می‌تواند سبب کاهش قطر فولیکول دندان، قطر اندام مینا، طول اندام مینا و قطر پاییلای دندان شود. قطر فولیکول دندان گروه تجربی ۲ و قطر پاییلای دندان گروه تجربی ۱ و ۲، قطر اندام مینای گروه‌های تجربی ۱ و ۲ و طول جوانه دندان هر سه گروه تجربی کاهش پیدا کرد. در مطالعه‌ای مطرح شد که آپوتوز در تکمه مینایی؛ در تنظیم شکل دندان در طی رشد و نمو، نقش دارد. تکمه مینایی در تنظیم شکل دندان از طریق رشد نابرابر اپی‌تلیوم دندان ناشی از آپوتوز وابسته به P21 نقشی محوری دارد و مکانیسم‌های نامعلومی وجود دارد که قطر دهانی-زبانی (buccolingual) دندان را در طی رشد و نمو دندان آسیاب تنظیم می‌کند. براساس نتایج آنها؛ تعیین قطر دندان و ارتفاع تاج در رشد و نمو دندان آسیاب توسط آپوتوز سلولی گره مینای اولیه کنترل می‌شود. تصور می‌شود که ناهنجاری‌های دندان مانند بزرگ شدن می‌تواند ناشی از نقص آپوتوز در گره مینا در طی رشد و نمو اولیه دندان باشد (Kim *et al.*, 2006). در تحقیق دیگری در مورد بررسی آپوتوز القا شده توسط TCDD در جوانه‌های دندان کشت شده بیان شد، پس از ۴ روز کشت؛ در جوانه‌های دندان آسیاب اول و دوم یک توده سلول‌های آپو-پتوتیک در لامینای دندان گسترش یافته از اپی‌تلیوم دهانی تا جوانه دندان مشاهده شده است (Kiukkonen, 2006). علاوه بر این مطالعات مختلفی نیز نشان داده‌اند که نانودی اکسید تیتانیوم سمیت سلولی، استرس اکسیداتیو و آپوتوز را از طریق تولید گونه‌های اکسیژن فعال (ROS)، فعال کردن ژن‌های Bax، P53 و کاسپاز-۳ القا می‌کند (Kang *et al.*, 2008; Meena *et al.*, 2012, 2015). استرس اکسیداتیو تولید شده توسط نانوذرات

دندانی در مراحل ابتدایی رشد و نمو بوده و تنها تغییرات مورفولوژیک در اپی‌تلیوم دهانی داشته‌اند. نزدیک به ۱۲ درصد آنها در مرحله تیغه دندان، ۷۰ درصد از آنها در مرحله جوانه دندان یا bud و ۱۰ درصد از آنها در مرحله کلاهکی یا cap قرار داشته‌اند.

نتایج به‌دست آمده از بررسی‌های این تحقیق نیز نشان داد که در روز چهاردهم جنینی در گروه کنترل؛ ۷۴ درصد از جوانه‌های اولین دندان آسیاب فک پایین موش نژاد NMRI و در گروه شم؛ ۷۰ درصد از آنها در مرحله کلاهک قرار دارند. در گروه‌های تجربی ۱، ۲ و ۳ کاهش جوانه‌های دندان مرحله cap (به ترتیب ۶۰، ۴۷ و ۴۷ درصد) و افزایش جوانه‌های دندان مرحله bud (به ترتیب ۴۰، ۵۳ و ۵۳ درصد) بود و این کاهش و افزایش در گروه تجربی ۱ و گروه‌های تجربی ۲ و ۳ معنی‌دار بود. همچنین Kiukkonen و همکاران (2006) در بررسی اثر دیوکسین (TCDD) بر روی دندان‌های در حال رشد، مطرح کرد که در مطالعه *in vitro* اگر مواجهه با TCDD قبل از اوایل مرحله bud باشد، رشد و نمو دندان متوقف می‌شود ولی اگر مواجهه در مراحل بعدی باشد سبب کوچک شدن اندازه دندان و دفرمه شدن کاسپ‌ها می‌شود. تحقیق روی مرحله رشد و نمو جوانه‌های اولین دندان آسیاب فک پایین گروه‌های تجربی مختلف نشان داد که بیشتر جوانه‌های اولین دندان آسیاب فک پایین گروه‌های تجربی، در مرحله bud قرار دارند و می‌توان نتیجه گرفت که مواجهه مادر باردار با نانودی اکسید تیتانیوم در روزهای دهم تا چهاردهم بارداری سبب توقف و یا به عقب انداختن رشد و نمو جوانه اولین دندان آسیاب فک پایین می‌شود. بررسی اثر دیوکسین بر دندان‌های در حال رشد به صورت *in vitro* نشان داد که چهار روز کشت جوانه‌های دندان آسیاب در روز چهاردهم جنینی در محیط‌های کشت حاوی دیوکسین سبب دفرمه شدن کاسپ جوانه‌های اولین دندان آسیاب و کم‌عمق ماندن آنها شده بود (Kiukkonen, 2006). مشاهدات این تحقیق نیز تأیید کرد که گاوژ دهانی نانودی اکسید تیتانیوم از روز دهم تا چهاردهم بارداری می‌تواند رشد و نمو جوانه اولین دندان آسیاب را عقب انداخته، به وجود آمدن کاسپ‌ها را مختل کرده و یا شکل طبیعی آنها را از بین ببرد. مطالعات متعددی نشان داده است که سیکار کشیدن مادر در دوران بارداری می‌تواند اندازه تاج دندان‌های

REFERENCES

- Buzea, C., Pacheco, I.I., and Robbie, K.** 2007. Nanomaterials and nanoparticles: sources and toxicity. – *Biointerphases* 2: 17-71.
- Chen, T., Yan, J., and Li, Y.** 2014. Genotoxicity of titanium dioxide nanoparticles. – *J. Food Drug. Anal.* 22: 95-104.
- Cohn, S.A.** 1957. Development of the molar teeth in the albino mouse. – *Am. J. Anat.* 101: 295-319.
- Dechici, P., and Moura, C.C.G.** 2005. First molar development in *Calomys callosus*. – *Biosci. J.* 21: 159-166.
- Dehghani, N., Noori, A., and Modaresi, M.** 2014. Investigating the effect of titanium dioxide nanoparticles on the growth and sexual maturation of male rats. – *Int. J. Basic Sci. Appl. Res.* 3: 772-776.
- Duan, Y., Liu, J., Ma, L., Li, N., Liu, H., Wang, J., Zheng, L., Liu, C., Wang, X., Zhao, X., Yan, J., Wang, S., Wang, H., Zhang, X., and Hong, F.** 2010. Toxicological characteristics of nanoparticulate anatase titanium dioxide in mice. – *Biomaterials* 31: 894-899.
- Fujishima, A., Rao, T.N., and Tryk, D.A.** 2000. Titanium dioxide photocatalysis. – *J. Photochem. Photobiol. C Photochem. Rev.* 1: 1-21.
- Gui, S., Sang, X., Zheng, L., Ze, Y., Zhao, X., Sheng, L., Sun, Q., Cheng, Z., Cheng, J., Hu, R., Wang, L., Hong, F., and Tang, M.** 2013. Intra-gastric exposure to titanium dioxide nanoparticles induced nephrotoxicity in mice, assessed by physiological and gene expression modifications. – *Part. Fibre Toxicol.* 10: 4. doi: 10.1186/1743-8977-10-4.
- Guo, L., Liu, X., Qin, D., Gao, L., Zhang, H., Liu, J., and Cui, Y.** 2009. Effects of nanosized titanium dioxide on the reproductive system of male mice. – *Zhonghua Nan Ke Xue* 15: 517-522.
- Hayati Roodbari, N., Parivar, K., Rezaee, S., and Badiee, A.** 2014. Comparison of the effects of nano titanium dioxide with 10nm diameter on testis and Epididymis of adult male mice NMRI strain in “*in vivo*” conditions. – *EAB J.* 3: 27-38.
- Hayati Roodbari, N., Parivar, K., Badiee, A., and Zolfaghari Barogh, S.** 2014. Cytotoxic effects of nano-titanium dioxide on forelimb bud development in NMRI mouse embryos *in vivo*. – *ZUMS J.* 22: 11-24.
- Heikkinen, T., Alvesalo, L., and Osborne, R.H.** 1994. Intercuspal distances of the first permanent molar with special reference to maternal smoking during pregnancy. – *Acta Med. Auxol.* 26: 103-114.
- Heikkinen, T., Alvesalo, L., Osborne, R.H., Pirttiniemi, P., and Tienari, J.** 1992. Maternal smoking and tooth formation in the foetus. I. Tooth crown size in the deciduous dentition. – *Early Hum. Dev.* 40: 49-59.
- Heikkinen, T., Alvesalo, L., Osborne, R.H., and Tienari, J.** 1994. Maternal smoking and tooth formation in the foetus. II. Tooth crown size in the permanent dentition. – *Early Hum. Dev.* 40: 73-86.
- Hiatt, J.L., Gartner, L.P., and Provenza, D.V.** 1974. Molar development in the mongolian gerbil (*Meriones unguiculatus*). – *Am. J. Anat.* 141: 1-21.
- TiO₂** می‌تواند روی ترمیم DNA، پیشرفت چرخه سلولی، تکثیر سلولی و آپوپتوز با اثر گذاری بر ساختار پروتئین تأثیر گذارد. روی هم رفته، این داده‌ها نشان می‌دهد که نانوذرات TiO₂ ممکن است یک عامل ژنوتوکسیک غیر مستقیم باشند. (Chen *et al.* 2014). بنابراین با توجه به نتایج مطالعات گذشته؛ به نظر می‌رسد که یکی از مکانیسم‌های جلوگیری از رشد و نمو و کاهش اندازه دندان، آپوپتوز باشد. در مطالعه اثر نانودی اکسید تیتانیوم روی رشد و نمو دندان، در برخی از جنین‌های گروه تجربی ۲ که جوانه‌های دندانی آن بیشترین آسیب را نشان داده بودند، عدم اتصال تاقچه‌های کامی نیز دیده شد. عدم اتصال تاقچه‌های کامی به شکاف کام منجر می‌شود. می‌توان فرض کرد که متصل نشدن تاقچه‌های کامی به علت به تعویق افتادن رشد و نمو و یا سرکوب رشد و نمو باشد، که این موضوع نیازمند بررسی‌های بیشتر است.

نتیجه‌گیری

یافته‌های تحقیق حاضر نشان داد که نانودی اکسید تیتانیوم می‌تواند موجب کاهش رشد شود و از پیشرفت رشد و نمو جوانه دندانی جلوگیری کند. در نهایت باید گفت با توجه به این که رشد و نمو دندان به طور معمول در ارزیابی‌های ایمنی نظارت همانند داروسازی، حشره‌کش‌ها و دیگر سموم، مطالعه نمی‌شود؛ باید به رشد و نمو دندان در مطالعات رشد و نموی توجه بیشتری داشت.

سپاسگزاری

بدین وسیله از دکتر نسیم حیاتی رودباری که در تهیه نانو ماده استفاده شده در این تحقیق ما را یاری رساندند تشکر می‌گرد. همچنین از همکاری مسئولین گروه زیست‌شناسی و آزمایشگاه رازی دانشگاه آزاد اسلامی واحد علوم و تحقیقات تهران قدردانی می‌شود.

- Löschner, K., Larsen, E.H., Birkedal, R.K., Vibenholt, A., Boisen, A.M.Z., Wallin, H., and Vogel, U. 2010. Effects of prenatal exposure to surface-coated nano-sized titanium dioxide (UV-Titan). A study in mice. – Part. Fibre Toxicol. 7: 1-15.
- Iavicoli, I., Leso, V., Fontana, L., and Bergamaschi, A. 2011. Toxicological effects of titanium dioxide nanoparticles: a review of in vitro mammalian studies. – Eur. Rev. Med. Pharmacol. Sci. 15: 481-508.
- Jeon, Y.M., Kim, W.J., and Lee, M.Y. 2012. Studies on liver damage induced by nanosized-titanium dioxide in mouse. – J. Environ. Biol. 34: 283-287.
- Kang, S.J., Kim, B.M., Lee, Y.J., and Chung, H.W. 2008. Titanium dioxide nanoparticles trigger p53-mediated damage response in peripheral blood lymphocytes. – Environ. Mol. Mutagen. 49: 399-405.
- Kim, J.Y., Cha, Y.G., Cho, S.W., Kim, E.J., Lee, M.J., Lee, J.M., Cai, J., Ohshima, H., and Jung, H.S. 2006. Inhibition of apoptosis in early tooth development alters tooth shape and size. – J. Dent. Res. 85: 530-535.
- Kiukkonen, A. 2006. Toxicity of dioxin to developing teeth and salivary glands. – Dep. Oral Pathol. Citeseer, Helsinki.
- Lefkowitz, W., Bodecker, C.F., and Mardfin, D.F. 1953. Odontogenesis of the rat molar: prenatal stage. – J. Dent. Res. 32: 749-772.
- McCormick, J. 2006. Chemistry of TiO₂ Nanoparticles. – Ph.D. Thesis, Fac. Univ. Delaware. University of Delaware.
- Meena, R., Kumar, S., and Paulraj, R. 2015. Titanium oxide (TiO₂) nanoparticles in induction of apoptosis and inflammatory response in brain. – J. Nanoparticle Res. 17: 1-14.
- Meena, R., Rani, M., Pal, R., and Rajamani, P. 2012. Nano-TiO₂-induced apoptosis by oxidative stress-mediated DNA damage and activation of p53 in human embryonic kidney cells. – Appl. Biochem. Biotechnol. 167: 791-808.
- Oberdörster, G., Maynard, A., Donaldson, K., Castranova, V., Fitzpatrick, J., Ausman, K., Carter, J., Karn, B., Kreyling, W., Lai, D., Olin, S., Monteiro-Riviere, N., Warheit, D., and Yang, H. 2005. Principles for characterizing the potential human health effects from exposure to nanomaterials: elements of a screening strategy. – Part. Fibre Toxicol. 2: 8. doi.org/10.1186/1743-8977-2-8.
- Oberdörster, G., Oberdörster, E., and Oberdörster, J. 2005. Nanotoxicology: an emerging discipline evolving from studies of ultrafine particles. – Environ. Health Perspect. 113: 823-839.
- Payne, T.M., Gartner, L.P., Hiatt, J.L., and Provenza, D.V. 1977. Molar odontogenesis in the hairless mouse. – Acta Anat. (Basel). 98: 264-274.
- Russo, P.L., and Gartner, L.P. 1987. First molar odontogenesis in the golden Syrian hamster (*Cricetus auratus*). – Anat. Anz. 164: 275-289.
- Salmela, E. 2011. The effects of organic environmental toxicants on hard tissue formation in developing tooth; an in vitro study in mice. – Ph.D thesis, University of Helsinki.
- Sayes, C.M., Wahi, R., Kurian, P.A., Liu, Y., West, J.L., Ausman, K.D., Warheit, D.B., and Colvin, V.L. 2006. Correlating nanoscale titania structure with toxicity: a cytotoxicity and inflammatory response study with human dermal fibroblasts and human lung epithelial cells. – Toxicol. Sci. 92: 174-185.
- Shi, H., Magaye, R., Castranova, V., and Zhao, J. 2013. Titanium dioxide nanoparticles: a review of current toxicological data. – Part. Fibre Toxicol. 10: 1-33.
- Umezawa, M., Tainaka, H., Kawashima, N., Shimizu, M., and Takeda, K. 2012. Effect of fetal exposure to titanium dioxide nanoparticle on brain development & minus; brain region information. – J. Toxicol. Sci. 37: 1247-1252.
- Wang, J., Zhou, G., Chen, C., Yu, H., Wang, T., Ma, Y., Jia, G., Gao, Y., Li, B., and Sun, J. 2007. Acute toxicity and biodistribution of different sized titanium dioxide particles in mice after oral administration. – Toxicol. Lett. 168: 176-185.
- Xiao, X., Ouyang, K., Liu, R., and Liang, J. 2009. Anatase type titania nanotube arrays direct fabricated by anodization without annealing. – Appl. Surf. Sci. 225: 3659-3663.
- Zhao, X., Ze, Y., Gao, G., Sang, X., Li, B., Gui, S., Sheng, L., Sun, Q., Cheng, J., Cheng, Z., Hu, R., Wang, L., and Hong, F. 2013. Nanosized TiO₂-induced reproductive system dysfunction and its mechanism in female mice. – PLoS One 8: e59378.

How to cite this article:

Tabatabaei Nia, S.S., Farhadi, M. and Parivar, K. 2017. Histological investigation of the effects of nano titanium dioxide on the development of the first mandibular molar bud in NMRI mouse strain in vivo. – Nova Biologica Rep. 4: 137-146.

طباطبائی نیا، س.س.، فرهادی، م. و پرویز، ک. ۱۳۹۶. بررسی هیستولوژیکی اثرات نانو دی‌اکسید تیتانیوم بر روی رشد و نمو جوانه اولین دندان آسیاب جنین موش نژاد NMRI در شرایط *in vivo* – یافته‌های نوین در علوم زیستی ۴: ۱۴۶-۱۳۷.

۱۳۷